Chir.
153
i

Chir.
153 i

Krasin

(Изъ Госпитальной Хирургической Клиники Императорскаго Казанскаго Университета).

РИНОПЛАСТИКА

СЪ ЗОЛОТОЮ СТРОПИЛКОЮ.

М. М. Красина.

КАЗАНЬ.
Типо-литографія Императорскаго Университета.
1893.

BIBLIOTHECA
REGIA
MONACENSIS

М. Н. П.

ИМПЕРАТОРСКАГО КАЗАНСКАГО УНИВЕРСИТЕТА

Ректоръ.

7/19 Februar 1894 года.

№ 355

Казань.

K. k. Academie der Wissenschaften Muenchen.

Die Kaiserliche Universität zu Kasan beehrt sich, angeschlossen nachstehende Dissertationen zu übersenden Krasin & Agababow.

Rector der Kaiserlichen Universität zu Kasan K. Woroschiloff

Secretär M. Solowieff

ПОЛОЖЕНІЯ.

1) Ринопластика съ золотой стропилкой даетъ возможность получать болѣе правильный и прочный носъ, чѣмъ остеопластика носоваго хребта; этотъ способъ особенно пригоденъ для исправленія запавшихъ, сѣдлообразныхъ носовъ.

2) Стропилка прочно капсулируется соединительной тканью и не вызываетъ сама по себѣ никакой реакціи.

3) 20—30° морозы не оказываютъ замораживающаго вліянія на ткани носа, образованнаго по сказанному методу: паціенты зимой свободно ходятъ съ открытыми лицами и совершенно не ощущаютъ присутствія стропилки.

4) При хлороформированьи кромѣ пульса и дыханія крайне необходимо еще слѣдить за состояніемъ зрачковъ хлороформируемаго.

5) Ритмическія потягиванья за языкъ при остановкѣ дыханія, предложенныя Labord'омъ, оказываютъ очень хорошую услугу и должны быть примѣняемы на ряду съ искусственнымъ дыханіемъ.

6) Вправленіе (Taxis) при ущемленныхъ грыжахъ—болѣе опасное и ненадежное средство, нежели герніотомія.

7) Ненормальныя отношенія возникающія между врачами и публикой и несправедливое отношеніе къ врачамъ, встрѣчаемое нерѣдко и въ литературѣ, обусловливаются крайне ограниченными свѣдѣніями по естественнымъ наукамъ и смутными понятіями о медицинѣ даже у людей свѣдущихъ по другимъ отраслямъ знанія.

Расширеніе преподаванія естественныхъ наукъ въ среднихъ учебныхъ заведеніяхъ и широкая популяризація здравыхъ понятій о медицинѣ въ обществѣ могутъ помочь устраненію этихъ ненормальныхъ отношеній.

Лѣкарь М. М. Красинъ.

Печатано по постановленію Медицинскаго Факультета Казанскаго Университета 26 ноября 1893 года.

Деканъ *А. Ге.*

Казань. Типо-литографія Императорскаго Университета.

ПОЛОЖЕНІЯ

1) Ринопластика съ золотой стропилкой даетъ возможность получать болѣе правильный и прочный носъ; такая остеопластика носового хряща, какъ способъ, особенно пригодна для исправленія западенія и обезображенія носовъ.

2) Стропилка прочно инкапсулируется соединительной тканью и не вызываетъ (какъ по своей природѣ) реакціи.

3) 20—30 [illegible] въ день по 1 [illegible] по [illegible] не [illegible] съ [illegible] и [illegible] не [illegible] стропилки.

4) При хлороформированіи кровь и [illegible] у [illegible] необходимо [illegible] хлороформированія.

5) [illegible]

6) [illegible]

7) [illegible]

Расширеніе преподаванія естественныхъ наукъ въ среднихъ учебныхъ заведеніяхъ и широкая популяризація медицинскихъ понятій въ обществѣ могутъ помочь устраненію многихъ вышеуказанныхъ [illegible].

Лекарь М. М. [illegible].

Печатать по постановленію Медицинскаго Факультета Казанскаго Университета [illegible] года.

Деканъ [illegible]

Казань. Типолитографія Императорскаго Университета.

(Изъ Госпитальной Хирургической Клиники Императорскаго Казанскаго Университета).

РИНОПЛАСТИКА

СЪ ЗОЛОТОЮ СТРОПИЛКОЮ

М. М. КРАСИНА

КАЗАНЬ.
Типо-литографія Императорскаго Университета.
1893.

Печатано по опредѣленію медицинскаго факультета Императорскаго Казанскаго Университета.

Деканъ *А. Ге.*

Предлагаемая работа въ виду удобства изложенія раздѣлена на нѣсколько отдѣловъ.

I. Краткій историческій очеркъ ринопластики, начиная съ древнѣйшаго ея описанія въ Aýur-Védas (Suśruta) и до 1817 года, когда Gräfe первый ввелъ ее во всеобщее употребленіе.

II. Изложеніе главнѣйшихъ методовъ, способствовавшихъ развитію и совершенствованію кожной, кожно-надкостничной пластики и остеопластики носоваго хребта.

III. Наиболѣе употребительные способы ринопластики при запавшихъ, плоскихъ и сѣдлообразныхъ носахъ.

IV. Ринопластика съ искусственнымъ скелетомъ носа при помощи подставокъ, стропилъ изъ различныхъ матеріаловъ, замѣняющихъ собой отсутствующій носовой скелетъ и описаніе оперативныхъ методовъ ринопластики съ золотою стропилкою, выработанныхъ въ Госпитальной Хирургической клиникѣ Императорскаго Казанскаго Университета, вмѣстѣ съ исторіями болѣзней 20 оперированныхъ больныхъ.

Въ концѣ работы приложены рисунки (на деревѣ) различныхъ стропилъ и рисунки съ фотографическихъ карточекъ больныхъ, снятыхъ до и послѣ операцій.

Предлагаемая работа, для удобства изложенія, раздѣляется на нѣсколько отдѣловъ.

I. Краткій историческій очеркъ ринопластики, начиная съ древнѣйшаго описанія ея въ Аюръ-Ведахъ (Susruta) и до 1817 года, когда Graefe впервые ввелъ ее въ наиболѣе употребленіе.

II. Изложеніе главнѣйшихъ методовъ, способствовавшихъ развитію и совершенствованію кожной [illegible] пластики и восстановленія носового хребта.

III. Наиболѣе употребительные способы ринопластики при западающихъ носахъ и седлообразныхъ носахъ.

IV. Ринопластика съ искусственнымъ скелетомъ носа при помощи подставокъ, сдѣланныхъ изъ различныхъ матеріаловъ, замѣняющихъ собой отсутствующій носовой скелетъ и описаніе оперированныхъ методовъ, употреблявшихся съ золотою подставкою, выработанныхъ въ Госпитальной Хирургической клиникѣ Им[illegible] Казанскаго Университета, вмѣстѣ съ исторіями болѣзней 20 оперированныхъ больныхъ.

V. Въ концѣ работы приложены рисунки (на 2 листахъ) различныхъ способовъ и рисунки съ фотографическихъ карточекъ больныхъ, снятыхъ до и послѣ операцій.

I.

Ринопластика принадлежитъ къ числу древнѣйшихъ операцій вообще и пластическихъ въ частности; родина ея—древняя Индія, а время появленія на свѣтъ теряется во мракѣ глубокой древности.

Не смотря на то, что китайцы едва ли не ранѣе всѣхъ другихъ народовъ земнаго шара имѣли культуру, стоявшую на сравнительно очень высокой ступени своего развитія, медицинскія науки у нихъ въ эти древнѣйшія времена, какъ и теперь, стояли очень низко, застывши въ тѣхъ рамкахъ, въ которыя онѣ разъ навсегда были поставлены своими создателями. Быть можетъ это зависѣло прежде всего отъ самаго взгляда китайцевъ на медицину, основнымъ положеніемъ котораго было, что медицина не въ силахъ сдѣлать что-либо несогласное, противное волѣ неба; какъ бы то ни было, но только мы знаемъ, что хирургіи тогда у нихъ совершенно не было [1]).

У Персовъ, Евреевъ и другихъ народовъ Востока хирургіи, особенно пластической, почти совершенно не было, за исключеніемъ операціи незалупы (Phimosis), которая, имѣя гигіеническую цѣль, совершалась у этихъ народовъ, какъ религіозный обрядъ [2]).

Въ древнемъ Египтѣ хирургія несомнѣнно существовала, что доказывается даже изображеніями операцій, напр. ампутацій, найденныхъ въ египетскихъ храмахъ [3]). Что же касается до пластическихъ операцій, то хотя Galen и говоритъ, что египетскіе жрецы производили возстановленіе разрушенныхъ

---

[1]) Ковнеръ. Исторія древней медицины стр. 113.

[2]) Ковнеръ. Op. cit. стр. 24 и 92.

[3]) Гезеръ. Основы исторіи медицины. Перев. подъ ред. Дохмана стр. 52—53.

носовъ, губъ и ушей, но, какъ они дѣлали эти операціи, объ этомъ ничего не извѣстно [1]).

Изъ всѣхъ древнѣйшихъ культурныхъ народовъ міра только у однихъ индусовъ хирургія съ доисторическихъ временъ занимала почетное мѣсто въ ряду медицинскихъ наукъ, и древняя Индія по справедливости можетъ быть названа родиной, колыбелью хирургическихъ операцій вообще и пластическихъ въ особенности.

Описаніе ринопластики мы находимъ въ одной изъ священныхъ индусскихъ книгъ Ayur-Védas („Наука жизни"), составленной (по изслѣдованіямъ однихъ авторовъ) болѣе, чѣмъ за 1000 лѣтъ до Р. Х. Suśruta со словъ своего учителя D'hanvantaris'a, полубога, врача боговъ, съ неба посланнаго на землю изъ состраданія къ людямъ во время чумной эпидеміи.—D'hanvantaris поселился, въ качествѣ царя, въ Бенаресѣ, гдѣ и преподавалъ медицину; сюда къ нему стекались жрецы (Rischi—предшественники Браминовъ), и одинъ изъ нихъ Suśruta записалъ бесѣды своего учителя [2]).

Вотъ что сказалъ D'hanvantaris своимъ ученикамъ о производствѣ ринопластики: „теперь же я передамъ правило для правильнаго возстановленія разрушеннаго носа: взявши мѣрку носа посредствомъ листа отъ растеній, выходящихъ изъ земли, послѣ того какъ (ихъ) соберетъ, опытный врачъ по этой мѣркѣ со стороны (съ боку) щеки вырѣжетъ (выкроитъ) часть по приставленному листу, затѣмъ надрѣжетъ (окровавитъ) стянутую (оставшуюся) переднюю часть носа (и) быстро соединитъ ее (съ лоскутомъ со щеки) надлежащими швами. Удостовѣрившись, что носъ совершенно правильно связанъ (между) двумя тростинками, пусть онъ его обвяжетъ, приподниметъ и намажетъ мазью изъ краснаго сандальнаго дерева и солодковаго корня.—Когда совершенно покроетъ носъ хлопчатой бумагой, то пусть чаще смазываетъ бѣлымъ масломъ изъ маслянистыхъ растеній. Человѣкъ пожилой долженъ выпивать по кувшину воды; человѣкъ же тучный долженъ по наставленію ходить на низъ (принимать слабительное). Когда соединенное начнетъ сростаться, тотъ лоскутъ снова пусть разрѣжетъ до половины.—Недостающее мясо снова пусть старается увеличить

[1]) Zeis. Handbuch der plastischen Chirurgie. 1838, p. 12.

[2]) Ковнеръ. Op. cit. стр. 40.

и пусть уравниваетъ излишне увеличенное.—Кто (знаетъ) правило, касающееся до приращенія (возстановленія) недостающей губы при помощи тростинокъ, равно какъ и для срощенія носа, тотъ можетъ дѣлать царей" [1]).

Мы старались дать переводъ возможно ближе къ подлиннику, поэтому онъ нѣсколько отличается отъ перевода Ковнера [2]). Главное отличіе заключается въ томъ, что мы не могли найти въ этой цитатѣ указанія, что во вновь образованный носъ вставлялись тростниковыя трубочки, какъ переводитъ Ковнеръ (Nasum duobus juncis omnino convenienter vinctum intuitus...). Мы нашли въ той же Aýur-Védas прямое указаніе на это, но только въ другомъ мѣстѣ, гдѣ прямо говорится, что въ ноздри вводились, въ каждую въ отдѣльности, трубки съ двумя отверстіями.— „Послѣ того какъ врачъ возстановитъ при помощи ножа разрушенный или свороченный носъ, въ ноздри, въ каждую особо, пусть вставитъ трубки, имѣющія по два отверстія, затѣмъ носъ забинтуетъ повязкой и пусть присоединитъ смачиванье растопленнымъ коровьимъ масломъ" [3]).

Вотъ все, что говоритъ о ринопластикѣ въ Aýur-Védas S u ś r u t a.

Такимъ образомъ древніе Индусы для возстановленія носа брали лоскутъ со щеки, вѣроятно возстановляли и мягкую перегородку, такъ какъ иначе не было-бы отдѣльныхъ ноздрей, а было-бы одно общее отверстіе, и тогда не было было-бы нужды вставлять въ каждую ноздрю въ отдѣльности по тростниковой трубкѣ. Этотъ лоскутъ они пришивали къ мѣсту, такъ какъ имъ было извѣстно сшиваніе ранъ или тонкими нитями конопли, льна, или сухожильями и волосомъ [4]). Во вновь образованныя ноздри они вставляли трубочки (изъ тростника), чтобы съ одной стороны предохранить ихъ отъ взаимнаго срощенія, чтобы ноздри были открыты, проходимы для воздуха, а съ другой, чтобы обезпечить больному дыханіе черезъ носъ. Затѣмъ

---

[1]) Suśrutas Aýur-Védas. Id est Medicinae Systema a venerabili D'hanvantare demonstratum a Suśruta discipulo, compositum. Nunc primum a Sánscrita in Latinum Sermonem vertit, introductionem, annotationes et rerum indicem adjecit Franciscus Hessler. Erlangae 1844. B. I p. 40.

[2]) К о в н е р ъ op. cit. стр. 74.

[3]) Aýur-Védas. Op. cit. B. II p. 67.

[4]) Aýur-Védas op. cit. B. I p. 64.

слѣдовалъ рядъ дополнительныхъ операцій для приданія носу лучшей формы посредствомъ удаленія избытка тканей и закрытія дефектовъ посредствомъ стягиванья кожи съ сосѣднихъ областей.

Въ Aўur-Védas нѣтъ указаній, что Индусы брали для ринопластики кожу со лба; это они дѣлали, какъ мы скажемъ ниже, значительно позднѣе. Всѣмъ вѣроятно извѣстны баснословные разсказы, что Индусы, для ринопластики будто-бы употребляли также кожу сѣдалищной области другаго лица, чаще всего раба, котораго предварительно, передъ операціей, сильно хлопали деревяннымъ башмакомъ по этимъ частямъ, чтобы кожа покраснѣла, была-бы богаче кровью и лучше приросла бы, взятая въ видѣ лоскута, что-бы сдѣлать новый носъ господину. Эти разсказы, замѣчаютъ Zeis и Шимановскій, совершенно не заслуживаютъ довѣрія, въ чемъ, конечно, едвали кто станетъ сомнѣваться и теперь.

Причины, почему въ древней Индіи родилось искусство пластическихъ операцій, заключались съ одной стороны въ томъ, что на Востокѣ еще и въ настоящее время существуетъ иногда такая казнь преступниковъ, что виновному отрѣзываютъ носъ, уши, языкъ и пр.; въ древнѣйшія же времена это наказанье, говоритъ Zeis, было обычной карательной мѣрой за преступленія [1]). Совершенно естественно ожидать, что эти несчастные, обезображенные люди шли за помощью къ врачамъ, прося тѣхъ возстановить имъ ихъ утраченные органы или части ихъ. Съ другой стороны—сифилисъ также старъ, какъ и родъ человѣческій [2]). Что сифилисъ былъ въ тѣ времена въ Индіи, на это мы имѣемъ указанія въ той же Aўur-Védas, въ описаніи венерическихъ болѣзней, которыя происходятъ отъ нечистаго совокупленія [3]).

Такимъ образомъ индусскимъ врачамъ приходилось производить ринопластику и въ случаяхъ разрушенія носа сифилитическаго происхожденія. Нельзя также отрицать и того, что волчанка, ракъ также давали поводъ для ринопластики, а равно и травматическія поврежденія.

Въ древнѣйшемъ мірѣ врачами были, какъ извѣстно, жрецы, получавшіе отъ боговъ свое искусство исцѣлять людскіе не-

---

[1]) Zeis op. cit. p. 11.

[2]) Ге. Курсъ венерическихъ болѣзней изд. 4 стр. 246.

[3]) Aўur-Védas op. cit. B. I p. 195, Ковнеръ op. cit. стр. 52.

дуги; такъ было и въ Индіи. Но тамъ съ древнѣйшихъ временъ Брамины, высшіе жрецы индусовъ, играли роль только учителей медицинскихъ наукъ, операціями же они не занимались, такъ какъ этого не позволялъ имъ ихъ высокій санъ: они исполняли обязанности врачей — заклинателей, занимались астрологіей, имѣли право посвящать достойныхъ въ медицину. Такимъ образомъ леченіе, и въ особенности хирургическое, больныхъ должно было быть въ рукахъ другихъ жрецовъ, нисшихъ, чѣмъ Брамины. Ковнеръ, ссылаясь на Wise, говоритъ что было 2 касты жрецовъ, занимавшихся врачебнымъ искусствомъ: Vaishya и Vaidya. Первые занимались кровопусканіемъ, дерганьемъ зубовъ, прокалываньемъ ушей и вообще исполняли роль медицинскихъ слугъ; вторые же были настоящими врачами. Zeis указываетъ, ссылаясь на Graham'а, что во времена сѣдой древности искусство возстановленія носовъ, ушей, губъ принадлежало кастѣ Koomas, роду нисшихъ жрецовъ, происшедшихъ отъ Браминовъ [1]). Операція была обставлена различными религіозными обрядами; больному давались въ руки бетель и аракъ, которые онъ держалъ, лежа на спинѣ, въ распростертыхъ рукахъ; руками двигать запрещалось, такъ какъ операція могла не удасться [2]).

Гиппократъ II родившійся въ 460 г. до Р. Х. на островѣ Косѣ, котораго мы всѣ называемъ divus pater medicinae, а равно и послѣдователи его ученія оставили послѣ себя въ числѣ прочихъ сочиненій по медицинѣ цѣлый рядъ трактатовъ по различнымъ хирургическимъ вопросамъ, но въ дошедшихъ до насъ работахъ оказывается нѣтъ никакихъ указаній на производство ими пластическихъ операцій и въ частности ринопластики. Трудно сказать почему у Гиппократидовъ отсутствовалъ такой древній оперативный отдѣлъ хирургіи.—Быть можетъ было менѣе причинъ, вызвавшихъ его появленіе въ Индіи; въ Греціи не было, напримѣръ, обычной казни чрезъ отрѣзыванье носа, ушей и пр., но вѣроятнѣе это зависѣло отъ общаго направленія хирургіи, которая у грековъ носила на себѣ болѣе консервативный характеръ, тогда какъ хирургія

---

[1]) Zeis op. cit. p. 11.

[2]) Zeis. Die Literatur und Geschichte der plastischen Chirurgie 1863 p. 210.

индусовъ была хирургіей активной [1]); возможно также, что не смотря на многія свѣдѣнія, полученныя греками отъ индусовъ, этотъ отдѣлъ хирургіи почему либо имъ вовсе не былъ извѣстенъ.

A. C. Celsus, жившій между 25—30 г. до Р. Х. и 45—50 г. по Р. Х., оставилъ цѣлый рядъ замѣтокъ по различнымъ хирургическимъ вопросамъ и 2 книги (7 и 8), посвященныя исключительно оперативной хирургіи; пластическія операціи составляютъ одинъ изъ главныхъ отдѣловъ 7-ой книги, именно 9-ю главу. Здѣсь говорится о дефектахъ ушей, носа, губъ и о томъ, какъ ихъ нужно лечить. Если дефектъ большой, то онъ не излѣчимъ, и особенно на носу и ушахъ отъ операціи можетъ получиться еще большее безобразіе, такъ какъ возмѣстить дефектъ изъ сосѣднихъ частей нельзя по недостатку матеріала, а самъ собой закрыться онъ не можетъ. При небольшихъ дефектахъ операція производится при помощи поперечныхъ разрѣзовъ; образуются 4-угольные лоскуты съ двухъ сторонъ дефекта, ткани отсепаровываются, и лоскуты, натягиваясь, сшиваются другъ съ другомъ, закрывая такимъ образомъ дефектъ. Если эти лоскуты трудно стянуть, то проводятъ для каждаго изъ нихъ по полулунному (вогнутостью обращенному къ дефекту) разрѣзу и этимъ уменьшаютъ напряженіе. Ткани сильно стягивать нельзя; нужно, чтобы натягиваемая часть слѣдовала легко и, выпущенная изъ пальцевъ, не возвращалась болѣе назадъ. Края стянутыхъ лоскутовъ соединяются швами, а равно и края поперечныхъ разрѣзовъ; ослабляющіе же разрѣзы оставляютъ заживать вторично. Сроценіе обыкновенно происходитъ на 7-ой день; тогда удаляютъ швы и доводятъ раны до окончательнаго заживленія [2]).

Zeis даетъ рисунокъ операціи хейлопластики по способу Цельза; сначала освѣжаются обращенные другъ къ другу края треугольнаго дефекта, затѣмъ отъ верхняго угла въ обѣ стороны проводится по поперечному разрѣзу и отсепарованные такимъ образомъ лоскуты стягиваются между собой. Если напряженіе значительное, то проводятъ два полулунныхъ ослабляющихъ разрѣза [3]). Такимъ образомъ пластическія операціи

---

[1]) Делоне. Сравненіе медицины Аюрведъ съ медициной Гиппократидовъ. Московская медицинская газета 1877 г. №№ 30—40.

[2]) Ковнеръ. Op. cit. стр. 1000.

[3]) Zeis. Op. cit. (Handbuch) p. 12.

производились Цельзомъ посредствомъ стягиванья кожи съ сосѣднихъ областей, и небольшіе дефекты легко могли быть закрываемы. Этимъ способомъ нерѣдко оперируютъ и въ настоящее время, напр. при вырѣзываньи рака нижней губы.

Cl. Galenus, жившій съ 131—201 или 210 г. по Р. Х., сочиненія котораго въ теченіи почти 15-ти столѣтій считались непогрѣшимыми, человѣкъ огромнаго, не одного только медицинскаго, образованія, хотя много и съ любовью особенно въ молодости занимался хирургіей, но въ этой области немного оставилъ замѣчательнаго [1]). Онъ, какъ и Celsus, училъ закрывать дефекты посредствомъ кожи, стянутой съ сосѣднихъ областей, причемъ часть оставшаяся непокрытой можетъ заживать путемъ грануляцій. Этимъ способомъ можно по его мнѣнію оперировать при дефектахъ носа и губъ [2]).

Antyllus, жившій въ концѣ 3-го или въ началѣ 4-го столѣтія, одинъ изъ знаменитѣйшихъ хирурговъ древности, извѣстный и теперь своимъ способомъ операціи надъ аневризмами, оставилъ большое сочиненіе по медицинѣ, отрывки котораго сохранились въ Сборникѣ Орибазія, лейбъ-медика Юліана Отступника. Antyllus производилъ пластическія операціи при помощи трансплантаціи близь лежащихъ (дефекту) частей кожи, но кромѣ того онъ производилъ также, говоритъ Haeser, и ринопластику изъ кожи щеки [3]).

Paulus Aegineta, жившій около 650 г. по Р. Х., оставилъ въ своихъ сочиненіяхъ описаніе пластическихъ операцій также при помощи стягиванья кожи съ сосѣднихъ областей, главнымъ образомъ при дефектахъ ушей и губъ [4]). Способъ его, слѣдовательно, ни чѣмъ не отличался отъ способовъ Цельза, Галена и др.

Съ тѣхъ поръ прошелъ цѣлый рядъ вѣковъ, отъ которыхъ не дошло до насъ никакихъ свѣдѣній производились ли вообще въ эти времена пластическія операціи и въ частности ринопластика, не говоря уже о томъ, какими способами онѣ производились.

---

[1]) Ковнеръ. Op. cit. стр. 965.

[2]) Zeis (Die Literatur...) Op. cit. № 66 p. 14.

[3]) Гезеръ Исторія хирургіи (Общ. и Частн. Хир. Бильрота и Люкке) стр. 11.

[4]) Zeis. Op. cit (Handbuch) p. 13.

Только въ концѣ 14-го или въ началѣ 15-го столѣтія совершилось возрожденіе пластическихъ операцій.

Peter Ranzanus, Епископъ въ Люцерѣ, разсказываетъ, что хирургъ въ Сициліи по имени Branca (или Brancha), его современникъ, обладалъ искусствомъ возстановленія изуродованныхъ носовъ, губъ и ушей. Другой современникъ Branca, поэтъ Elysius Calentius написалъ объ этомъ хирургѣ одному своему другу, который вѣроятно нуждался въ ринопластикѣ, слѣдующее письмо:

„Orpiane, si tibi nasum ressitui vis, ad me veni. Profecto res est apud homines mira. Branca Siculus ingenio vir eggregio didicit nares inserere, quas vel de brachio reficit, vel de servis mutuatas impingit. Hoc ubi vidi decrevi ad te scribere, nihil existimans carius esse posse. Quod si veneris, scito te domum cum grandi quantumvis naso rediturum. Vale“ [1]).

Изъ этого письма видно, что Branca бралъ лоскутъ для ринопластики съ плеча, но здѣсь также упоминается, что матеріалъ заимствовался и отъ рабовъ, это уже нужно отнести къ фантазіи поэта, такъ какъ другіе писатели не говорятъ объ этомъ ни слова.

Искусствомъ Branca — отца обладалъ также и сынъ его — Antonius Branca, который, какъ говоритъ Vincenzio Auria [2]), зналъ не только одно возстановленіе носовъ, но также губъ и ушей.

О Branca отцѣ и сынѣ есть еще извѣстіе у Facius, исторіографа Неаполитанскаго короля Альфонса I, который отзываясь о нихъ съ величайшей похвалой, какъ о замѣчательнѣйшихъ хирургахъ Сициліи, разсказываетъ въ своей книгѣ «De viris illustribus“, что Branca—отецъ возстановлялъ носы „ex ore“ [3]) т. е. изъ рта (губы).

Zeis указываетъ что подъ именемъ „os“ слѣдуетъ разумѣть не ротъ, а щеки, вообще лицо [4]). Сынъ Branca, Antonius бралъ для ринопластики кожу верхней части руки т. е. плеча, желая избѣгнуть обезображиванья лица, и этотъ лоскутъ онъ отдѣлялъ отъ его почвы между 15—20 днями.

---

[1]) Zeis ibidem p. 14.

[2]) Zeis op. cit. (Die Literatur) № 5.

[3]) Zeis ibidem № 51.

[4]) Zeis ibidem p. 189.

Branca — отецъ не описалъ своего способа ринопластики, такъ какъ держалъ его въ тайнѣ и неизвѣстно, откуда онъ получилъ свое искусство. Зналъ ли онъ объ индійской ринопластикѣ, или получилъ эти свѣдѣнія отъ арабовъ, какъ думаетъ Haeser [1]), или изъ сочиненій Галена, которыя тогда были въ большомъ почетѣ, или, наконецъ, онъ придумалъ этотъ способъ самъ, это совершенно неизвѣстно [2]).

Ученикъ Branca—сына Baltazar Pavonus, жившій также въ Сициліи, зналъ искусство ринопластики.

Branca отецъ и сынъ и Baltazar Pavonus передали это искусство своимъ родственникамъ по фамиліи Vianeo, жившими въ Тропеѣ (Turpia), маленькомъ городкѣ на западной сторонѣ Калабріи. Въ этомъ семействѣ искусство ринопластики держалось въ строжайшей тайнѣ и поэтому до насъ о немъ не дошло болѣе никакихъ свѣдѣній кромѣ приведенныхъ выше.

Изъ самаго древняго германскаго сочиненія по хирургіи Buch der Bündth—Ertzney 1460 г. H. von Pfolspeund'a, манускриптъ котораго хранится въ Дрезденской библіотекѣ, извѣстно, что Pfolspeund зналъ искусство ринопластики по методу Branca—сына, но новаго къ этому способу онъ ничего не прибавилъ, кромѣ только того, что перерѣзывалъ питательный мостикъ не на 15—20 день, какъ Branca, а на 8—10 [3]).

Въ $^1/_2$ 16-го столѣтія P. Franco, родившійся въ Провансѣ, но жившій большею частью въ Huber'ѣ и Лозаннѣ, производилъ возстановленіе дефектовъ щеки. Zeis не считаетъ его изобрѣтателемъ этого искусства, о немъ онъ узналъ отъ хирурговъ изъ Калабріи [4]).

Извѣстно, что въ средніе вѣка, именно въ XV столѣтіи, хирургія изъ рукъ врачей образованныхъ перешла въ руки различныхъ спеціалистовъ, мастеровъ своего дѣла, не имѣвшихъ въ большинствѣ случаевъ ровно никакого научнаго образованія; это были въ полномъ смыслѣ слова ремесленники.

Были спеціалисты по камнесѣченію, по грыжесѣченію, по ринопластикѣ и проч.; почти во всѣхъ государствахъ хирурги

---

[1]) Гезеръ. Основы Ист. Мед. стр. 174.

[2]) Zeis (Handbuch) op. cit. p. 14.

[3]) Haeser op. cit. стр. 230.

[4]) Zeis (Literatur) op. cit. p. 192.

вмѣстѣ съ цирульниками, бродобрѣями и даже съ палачами составляли одинъ ремесленный цехъ [1]); это было въ теченіи цѣлаго ряда лѣтъ.

Такое печальное положеніе хирургіи необходимо вспомнить потому, чтобы ясно представить себѣ, почему ринопластика, возродившись въ рукахъ Branca—отца, не сдѣлалась общимъ достояніемъ хирурговъ тогдашняго времени, а оставалась въ рукахъ отдѣльныхъ семействъ, даже отдѣльныхъ личностей.

Изъ писателей конца 15 и начала 16 столѣтія Zeis указываетъ на Benedictus, St. Gourmelenus, A. Vesalius и A. Paraeus, которые въ своихъ сочиненіяхъ упоминали о ринопластикѣ.—A. Paraeus кромѣ того указываетъ на какого-то хирурга въ Италіи, который возстановлялъ носы изъ мышцъ руки (Muskelfleische). Zeis полагаетъ, что этотъ хирургъ былъ никто иной, какъ Taliacozza, который черезъ 100 лѣтъ послѣ Branca—отца возстановилъ искусство ринопластики [2]).

Caspar Tagliacozza (или Tagliacozzi) былъ профессоромъ анатоміи и вообще медицины въ Болонскомъ университетѣ. Въ 1597 году онъ опубликовалъ свое сочиненіе „De chirurgia cartorum per insitionem“, гдѣ изложенъ его методъ ринопластики.

Способъ, предложенный Tagliacozza, состоялъ въ слѣдующемъ: отъ передней поверхности плеча, соотвѣтствующей m. biceps, двумя параллельными разрѣзами отсепаровывался лоскутъ кожи, шириной въ два дюйма, длиной въ четыре. Подъ этотъ отсепарованный лоскутъ подводился смоченный масломъ кусокъ холста; такимъ образомъ этотъ кожный лоскутъ отдѣлялся отъ той части подкожной клѣтчатки, отъ которой онъ былъ отсепарованъ, но вверху и внизу онъ былъ въ связи съ своей почвой посредствомъ 2-хъ питательныхъ мостиковъ. Вскорѣ наступало нагноеніе, на внутренней поверхности лоскута развивались грануляціи; тогда промасляное полотно мѣнялось подъ лоскутомъ каждый день. Когда грануляціи (обыкновенно спустя 4 недѣли) начинали сморщиваться, превращаться въ рубцовую ткань, и гнойное отдѣляемое уменьшалось, Tagliacozza перерѣзывалъ верхній питательный мостикъ лос-

---

[1]) Гезеръ op. cit. стр. 33—34.

[2]) Zeis (Handbuch) op. cit. p. 15.

кута и тогда уже закрывалъ имъ дефектъ носа; послѣ этого рука больного на 9—12 дней прибинтовывалась къ головѣ посредствомъ особаго поддерживающаго аппарата [1]). Когда приложенный къ своему мѣсту лоскутъ приросталъ, тогда перерѣзывался и нижній питательный мостикъ; такимъ образомъ кожа плеча замѣщала собою кожу носа. Этотъ способъ, а равно и способъ Branca—отца, и понынѣ носитъ названіе итальянскаго.

Послѣ смерти Tagliacozza (въ 1599 году) магистратъ города Болоньи почтилъ его память тѣмъ, что поставилъ въ анатомическомъ театрѣ его статую, которая держитъ въ рукѣ носъ, какъ символъ искусства. Эта статуя по словамъ Zeis'а существуетъ и теперь (въ 1838 году).

G. Fabricius Hildanus упоминаетъ о Griffon'ѣ, хирургѣ въ Лозаннѣ, который послѣ жилъ въ Брюсселѣ. Griffon обладалъ искусствомъ возстановлять обезображенные носы по способу Tagliacozza. Этому искусству онъ научился отъ какого-то проѣзжаго итальянца, и первую операцію произвелъ въ 1592 году, когда способъ Tagliacozza еще не былъ опубликованъ.

Thomas Fienus въ 1590 году пріѣзжалъ изъ Антверпена въ Болонью, чтобы научиться искусству Tagliacozza, которое впослѣдствіи описалъ въ своихъ 12 книгахъ „De praecipuis artis chirurgicae controversis“ въ особой главѣ, подъ заглавіемъ „De nasi amputati ex carni brachii restutione“ [2]).

Ученикъ Tagliacozza, Cortesi, профессоръ хирургіи въ Мессинѣ, описалъ въ 1625 г. способъ Tagliacozza и свой нѣсколько видоизмѣненный методъ.

A. Molinetti разсказываетъ, что его отецъ въ 1625 г. произвелъ искусстно ринопластику одному знатному поляку [3]), по методу Tagliacozza.

Казалось бы, что послѣ заявленій извѣстныхъ хирурговъ объ удачѣ операціи и послѣ такой высокой чести, какой удостоился Tagliacozza послѣ смерти, ринопластика должна была-бы если и не найти себѣ широкаго примѣненія, то по крайней мѣрѣ сторонниковъ, послѣдователей и усовершенствователей

---

[1]) Zeis op. cit (Handbuch) p. 62; Шимановскій. Операціи на поверхности человѣческаго тѣла. 1865 г. стр. 197—198.

[2]) Zeis (Handbuch) op. cit. p. 18.

[3]) Zeis № 123 и 124.

пластическаго искусства, но этого не случилось; напротивъ, она была отнесена къ числу ненужныхъ операцій, субъекты, лишенные носовъ, носили золотые или деревянные носы [1]), а тѣ, кто не имѣлъ возможности пріобрѣсти таковые, носили протезы собственнаго изобрѣтенія изъ тряпокъ и т. п. вещей или закрывали безобразіе лица повязкой.

Не смотря на то, что въ XVI столѣтіи хирурги уже не играли той роли, не занимали того положенія, какъ въ XV столѣтіи, о чемъ мы упоминали; не смотря на то, что они съумѣли снискать себѣ уваженіе не только среди народа, но и при дворахъ королей, и не мало среди нихъ было людей и доселѣ составляющихъ гордость нашей науки, всетаки пластическія операціи и въ частности ринопластика не получили въ ихъ рукахъ широкаго развитія, а тѣмъ болѣе усовершенствованія. Haeser говоритъ [2]), что это зависѣло „отъ весьма скучнаго изложенія произведенія Tagliacozza, отъ незначительнаго вниманія, которое большинство хирурговъ посвящало литературѣ, главнымъ же образомъ отъ преувеличеннаго описанія затрудненій при производствѣ операціи". Но кромѣ того тутъ играли роль баснословные разсказы, пугавшіе паціентовъ, о производствѣ ринопластики изъ кожи другихъ лицъ, по смерти которыхъ умираетъ и носъ, такъ что владѣлецъ его снова лишается своего носа. Про Tagliacozza сложена была комическая пѣсенка, что носъ, сдѣланный имъ изъ ягодицъ другаго лица, по смерти его, тотчасъ же отвалился [3]).

V a n H e l m o n t разсказываетъ, что Tagliacozza произвелъ одному брюссельскому гражданину ринопластику изъ кожи руки носильщика. Но черезъ 3 мѣсяца, когда тотъ вернулся на родину, носъ вдругъ похолодѣлъ и отвалился. Оказывается, что въ это время носильщикъ въ Италіи умеръ [4]).

Были, правда, за это время работы, посвященныя ринопластикѣ, но онѣ представляли изъ себя только выдержки изъ работы Tagliacozza и новаго ничего не прибавили (Arnuard, Fritze Baumgarten) [5]).

---

1) Zeis (Handbuch) p. 19.
2) Haeser op. cit. стр. 230.
3) Zeis (Handbuch) op. cit. p. 20.
4) Zeis № 82.
5) Zeis (Handbuch) p. 22.

Въ 1793 году Hircarrha сообщилъ въ газетѣ, издаваемой въ Мадрасѣ, объ искусственномъ возстановленіи носовъ по новому индійскому способу у одного паріи по имени Cowasje, который былъ носильщикомъ въ бомбейской арміи, и у 4 англійскихъ солдатъ. Эти люди попались въ плѣнъ къ султану Типоо, который, приказавъ отрубить имъ носы и руки, прислалъ ихъ обратно въ Бомбей. Чтобы помочь несчастнымъ, по указаніямъ одного купца, нашли въ городѣ Poonah индійскаго оператора, и тотъ произвелъ имъ ринопластику. Двое врачей изъ Бомбея, Thomas Cruso и James Findley, присутствовали при операціи. Сначала была сдѣлана модель будущаго носа изъ восковой пластинки; эта модель потомъ, вѣроятно расправленная, была положена на лобъ паціента, по ней сначала былъ очерченъ, а потомъ вырѣзанъ кожный лоскутъ съ перегородкой, имѣвшій питательный мостикъ въ видѣ узкой полосы кожи между бровями. При этомъ операторъ сидѣлъ сзади и держалъ голову больнаго между своими ногами. Затѣмъ онъ освѣжилъ остатки носа и окровавилъ верхнюю губу; лоскутъ со лба былъ на полъ-оборота повернутъ вокругъ своего мостика и положенъ на окровавленные остатки носа. Укрѣпленіе лоскута на его новомъ мѣстѣ было произведено безъ наложенія швовъ, а только при помощи Terra Japonica, которая съ водой образовала замазку и была намазана на подушечку изъ 5—6 полосъ полотна. Эта подушечка была положена на носъ больнаго. Въ теченіи первыхъ 4-хъ дней не дѣлалось никакой другой перевязки, только 5—6 разъ мѣнялась такая подушечка съ замазкой; предварительно эта подушечка погружалась еще въ Ghee, родъ масла. Дней 5—6 паціентъ долженъ былъ лежать на спинѣ; къ 10-му дню въ ноздри вкладывались свертки изъ мягкой корпіи, чтобы держать ихъ открытыми; на 25 день мѣсто перекручиванья лоскута т. е. питательный мостикъ перерѣзывался [1]).

Pennant утверждаетъ, что индійскіе операторы дѣлаютъ носы настолько прочными, что больные могутъ чихать и сморкаться безъ опасенія потерять свой носъ. D-r. Berry сообщилъ Carpue, что операція, которую онъ видѣлъ, продолжалась $1^1/_2$ часа и была произведена при помощи старой

---

[1]) Zeis (Handbuch) op. cit. p. 23

бритвы, настолько тупой, что операторъ долженъ былъ каждое мгновеніе ее натачивать; septum mobile не была возстановлена.

Англійскій врачъ Lucas, какъ утверждаетъ маіоръ Heitland, научившись этой операціи отъ индійскихъ операторовъ, много разъ производилъ ее въ Индіи съ успѣхомъ.

Въ 1803 году Lynn въ Англіи пытался произвести ринопластику, но безъ успѣха; позднѣе тоже потерпѣлъ и Sutcliff.

Въ 1814 году Carpue произвелъ ринопластику по новоиндійскому способу одному офицеру, который потерялъ свой носъ „отъ неумѣреннаго употребленія ртути"; въ 1815 году онъ сдѣлалъ вторую операцію лейтенанту Latham, которому въ сраженіи при Альбуферѣ въ Испаніи отрубили носъ. Carpue описалъ эти два случая въ особой работѣ, переведенной въ 1817 году Michaelis'омъ на нѣмецкій языкъ [1]).

Въ 1816 году Gräfe, профессоръ хирургіи въ Берлинѣ, произвелъ ринопластику по способу Tagliacozza одному солдату, потерявшему свой носъ при Монмартѣ. Лоскутъ съ плеча былъ перенесенъ имъ на носъ сразу, а не спустя 4 недѣли, какъ рекомендовалъ это дѣлать Tagliacozza. Эту модификацію итальянскаго способа Gräfe назвалъ нѣмецкой и описалъ въ отдѣльной работѣ.

Въ 1817 году Gräfe оперировалъ въ первый разъ по новоиндійскому способу.

Почти одновременно съ Gräfe въ томъ же 1817 году Reiner въ Мюнхенѣ употребилъ этотъ-же методъ, взявши лоскутъ со лба. Sprengel, видѣвшій этотъ носъ на 10-й день послѣ операціи, говоритъ, что онъ совершенно приросъ, только былъ еще нѣсколько красенъ, но не сплюснутый; septum и крылья носа имѣли свою обычную форму [2]).

Можно считать, что съ этого времени ринопластика сдѣлалась полнымъ достояніемъ хирургіи; она уже больше не предавалась забвенію, какъ это бывало прежде, но напротивъ ея развитіе и совершенствованіе стало стремленіемъ многихъ выдающихся хирурговъ.

---

[1]) Zeis (Handbuch.) op. cit. p. 25.

[2]) Ibidem p. 27.

Въ Германіи, гдѣ главнымъ образомъ разработывался новоиндійскій методъ, много работали въ этомъ направленіи Ammon, Blasius, Rust, Zeis и мн. др., а въ особенности Dieffenbach, благодаря которымъ пластическія операціи и въ частности ринопластика окончательно получили полное признаніе на ряду съ другими операціями въ хирургіи.

Во Франціи Delpech, Labat, Lisfranc, Nelaton и др. работали и надъ новоиндійскимъ, но въ особенности надъ древнеиндійскимъ способомъ, который и теперь нерѣдко называется французскимъ, тогда какъ новоиндійскій получилъ названіе нѣмецкаго.

Въ Россіи Höfft въ Курскѣ произвелъ ринопластику по новоиндійскому способу въ началѣ 20-хъ годовъ нынѣшняго столѣтія. Въ это же время Dybeck оперировалъ по новоиндійскому способу въ Варшавѣ.

Эти случаи описаны авторами въ Gräfe und Walthers Journ. 1826 г. Bd. 9 p. 684 и Bd. 5 p. 364 [1]).

Кромѣ указанныхъ авторовъ въ Россіи надъ ринопластикой много работали Пеликанъ (отецъ), Дубовицкій, Пироговъ и въ особенности Ю. Шимановскій, трудъ котораго „Операціи на поверхности человѣческаго тѣла" относится къ классическимъ произведеніямъ литературы пластическихъ операцій.

---

[1]) Zeis (Handbuch.) op. cit. p. 30.

II.

Gräfe, при производствѣ ринопластики изъ кожи лба, придерживался тѣхъ же пріемовъ, какіе были описаны Hirсаrrhа въ Мадрасской газетѣ: онъ спачала изъ воска дѣлалъ модель будущаго носа, примѣривалъ ее къ лицу паціента и по ней вырѣзывалъ сердцевидный кусокъ бумаги, который прикладывался ко лбу и по нему очерчивался лоскутъ кожи. Принимая во вниманіе сократительность кожи, Gräfe вырѣзывалъ кожный лоскутъ въ возможно большихъ размѣрахъ, при чемъ тщательно щадилъ надкостницу [1]). Освѣживши дефектъ носа снизу и съ боковъ прямыми разрѣзами, онъ, перекручивая лоскутъ вокругъ его ножки, клалъ его на дефектъ и укрѣплялъ швами. Лоскутъ брался имъ изъ средины кожи лба, питательнымъ мостикомъ служила кожа между глазами (на glabella) [2]).

Шимановскій говоритъ, что Gräfe описалъ свой способъ со свойственными нѣмцамъ прилежаньемъ и кропотливостью; онъ педантически опредѣлялъ размѣры лоскута, даже заранѣе намѣчалъ мѣста наложенія швовъ [3]).

Dieffenbach до нѣкоторой степени устранилъ главный и довольно существенный недостатокъ, которымъ обладаетъ способъ Gräfe: это то, что питательный мостикъ помѣщается по рединѣ лоскута и слѣдовательно дважды (вверху и внизу) перекручивается, и кромѣ того раненая поверхность мостика ложится на неповрежденную кожу. Онъ, освѣжая дефектъ треугольнымъ разрѣзомъ, одну изъ линій разрѣза, составляющихъ

---

[1]) Шимановскій op. cit. стр. 177.

[2]) Ibidem табл. 80 рис. 15 и 16.

[3]) Ibidem стр. 177.

верхній острый уголъ, продолжаетъ въ линію разрѣза противуположной стороны лобнаго лоскута; такимъ образомъ раненая поверхность мостика при его перекручиваньи прилегаетъ тоже къ раненой поверхности, и кромѣ того само перекручиванье не такъ сильно выражено. Затѣмъ Dieffenbach предложилъ образовывать и перегородку носа въ видѣ четыреугольника (изъ того же лобнаго лоскута). Дефектъ на лбу онъ уменьшалъ, сшивая его по угламъ, а послѣ постепенно вырѣзывалъ рубецъ и сближалъ между собой края здоровой кожи [1]).

Послѣ цѣлаго ряда операцій, произведенныхъ по способамъ Gräfe и Dieffenbach'a (Ammon, Benedict, Rust, Zeis и др.) оказалось, что рубцовое стягиванье въ пересаженномъ лоскутѣ всего сильнѣе выражается па его свободныхъ краяхъ т. е. на кончикѣ носа и на крыльяхъ. Благодаря этому новообразованный носъ рѣзко мѣняетъ свою форму: онъ весь сморщивается, причемъ особенно сморщиваются кончикъ и крылья; благодаря чему ноздри могутъ нерѣдко даже и совсѣмъ зарости.

Чтобы воспрепятствовать этому Dieffenbach, Delpesch, Blasius предложили удваивать кожу на крыльяхъ носа, т. е. чтобы кожа на нихъ была снаружи и снутри въ видѣ „оторочки“ свободной раненой поверхности.

Эта „оторочка“ достигалась загибаньемъ боковыхъ краевъ лоскута внутрь, перегибаньемъ ихъ пополамъ, такъ что раненыя поверхности соприкасались между собой и удерживались до сращенія матрацными швами.

Dieffenbach и Delpesch производили это во время операціи, а Blasius до операціи, когда лоскутъ еще не былъ отдѣленъ отъ лба. Способъ Blasius'a нужно считать лучшимъ, потому что „оторочка“ производится тогда, когда лоскутъ находится въ полной связи съ своей почвой, слѣдовательно въ наилучшихъ условіяхъ питанія. Благодаря этому значительно уменьшается, если и не вполнѣ уничтожается, возможность омертвѣнія этихъ перегнутыхъ пополамъ участковъ кожи, и внутреннія, раненыя ихъ поверхности легче могутъ сростись. Въ способахъ же Dieffenbach'a и Del-

---

[1]) Dieffenbach Operat. Chir. B. I. p. 328 и Шимановскій op. cit. стр. 179.

pesch'a самъ пересаженный кожный лоскутъ находится въ сравнительно дурныхъ условіяхъ для питанія, не говоря уже о его краяхъ, которые вдобавокъ перегнуты пополамъ, поэтому и „случалось, говоритъ Шимановскій, что эти подвороченные лоскуты отчасти или даже вполнѣ омертвѣвали". Linhart, B. Langenbeck предложили видоизмѣненія этой оторочки, но о нихъ мы говорить не будемъ, такъ какъ наша цѣль—изложеніе только основныхъ методовъ кожной пластики.

Дальнѣйшее усовершенствованіе кожной пластики выразилось въ томъ, что Lisfrank, Linhart предложили вырѣзывать лоскутъ со лба въ косомъ направленіи, а не въ прямомъ, какъ это дѣлали Gräfe, Dieffenbach, Delpesch, Ammon и др. Этимъ дается возможность взять лоскутъ въ бо́льшихъ размѣрахъ, что очень важно для ринопластики. Шимановскій говоритъ, что „такъ какъ методъ Lisfrank'a допускаетъ образованіе большаго лобнаго лоскута, то мы рѣшительно высказываемся въ пользу вырѣзыванья лоскута въ косомъ направленіи" [1]).

И въ настоящее время всѣ хирурги при ринопластикѣ изъ кожи лба берутъ лоскутъ въ косомъ направленіи.

Blasius въ случаяхъ, если на лбу по рединѣ есть рубцы или здѣсь кожа чѣмъ либо поражена, предложилъ вырѣзывать два лобныхъ лоскута съ боковъ, обходя непригодную для пластики кожу, и, перенеся ихъ на дефектъ, сшить посрединѣ. Такимъ образомъ вдоль спинки носа долженъ идти продольный рубецъ, который придастъ новому носу некрасивый видъ; но въ указанныхъ случаяхъ съ этимъ приходится примириться.

Königsfeld предложилъ вырѣзывать лобный лоскутъ также въ видѣ двухъ половинъ съ цѣлью намѣренно получить рубецъ вдоль спинки носа. Этотъ рубецъ долженъ по разсчету Königsfeld'a поддерживать носъ, не давать ему сморщиваться, но это оказалось невѣрнымъ [2]). Шимановскій предлагаетъ воспользоваться способомъ Königsfeld'a для придачи носу прочной опоры такимъ образомъ: взять по срединѣ лба кожный лоскутъ въ видѣ прямоугольнаго четыреугольника съ заостренными вытянутыми углами, разрѣзать его

[1]) Шимановскій, op. cit. стр. 182.

[2]) Ibidem стр. 183—184 (Табл. 83, рис. 33 и 34).

вдоль пополамъ, опустить внизъ, пришить окровавленныя поверхности другъ къ другу и поставить стоймя, вертикально по срединѣ дефекта въ видѣ перегородки; а затѣмъ на эту перегородку наложить лоскуты, взятые со щекъ.

Volkmann обратилъ вниманіе на то, что, не смотря на оторочку, всетаки ноздри сморщиваются нерѣдко настолько, что заростаютъ совершенно и кончикъ носа также сморщивается; въ виду этого онъ предложилъ оставлять совершенно свободной среднюю часть лобнаго лоскута, предназначенную для перегородки (septum mobile), которая оставалась висѣть такимъ образомъ въ видѣ хоботка; слѣдовательно у него получалась одна широкая ноздря, кончикъ носа дѣлался мясистѣе и выступалъ болѣе рельефно. König говоритъ, что этимъ путемъ дѣйствительно достигаются удовлетворительные результаты: форма носа получается хорошая, и одна большая ноздря даетъ возможность свободному доступу воздуха [1]).

Какъ ни были остроумны предложенные методы, но всѣ они обладали однимъ главнымъ, существеннымъ недостаткомъ, который заключался въ томъ, что вновь образованные носы впослѣдствіи, благодаря рубцовому стягиванію лоскутовъ, сильно сморщивались и мѣняли до неузнаваемости свою форму, принимая уродливый, безобразный видъ. Шимановскій говоритъ, что, „при оставленіи паціентами клиники, свѣжій, новый носъ дѣйствительно часто имѣетъ красивую форму, но эта послѣдняя претерпѣваетъ потомъ, вслѣдствіе сокращенія и послѣдующаго размягченія рубцовой ткани, далеко неутѣшительныя измѣненія“ [2]). Tillaux выражается еще болѣе опредѣленно, говоря, что „къ какому оперативному методу не прибѣгали бы, но если весь остовъ носа предварительно разрушенъ, то операція никогда не дастъ утѣшительнаго результата; обыкновенно вмѣсто носа получается родъ мясистой, безформенной, дряблой массы, безъ всякой подпорки, которая впослѣдствіи атрофируется и сокращается [3]). Тоже самое говоритъ и Mikulicz [4]).

Нужно было, слѣдовательно, искать способа, которымъ могъ бы быть устраненъ этотъ недостатокъ.

---

[1]) Сабанѣевъ. Остеопластика носоваго хребта. 1888 г. стр. 22.

[2]) Шимановскій, стр. 170.

[3]) Tillaux, Топогр. Анат. стр. 242.

[4]) Mikulicz, Arch. Lang. Bd. (XXX) H. I.

Этотъ методъ и былъ найденъ; онъ вышелъ изъ слѣдующаго наблюденія: если пересаживаемый лоскутъ встрѣчаетъ на своемъ новомъ мѣстѣ раненую, окровавленную поверхность, то тѣ его части, которыя къ ней плотно прилегаютъ, сморщиваются впослѣдствіи очень незначительно, тѣсно сростаясь съ этой поверхностью; такъ что, если бы такая поверхность находилась подъ всѣмъ пересаженнымъ лоскутомъ, то можно было бы ожидать, что сморщиванья лоскута почти совершенно не будетъ и лоскутъ такимъ образомъ почти совершенно не измѣнитъ приданной ему формы, а вмѣстѣ съ тѣмъ не измѣнится и новообразованный носъ. Вотъ это-то наблюденіе и легло въ основу особаго метода кожной пластики—удвоенія пластическаго лоскута, т. е. пересаживаемый лоскутъ накладывался на предварительно помѣщенный подъ него другой лоскутъ въ видѣ подстилки съ окровавленной поверхностью. Эта подстилка различными авторами бралась съ различныхъ мѣстъ. Одни авторы сохраняли остатки стараго носа и, окровавливая ихъ, подстилали подъ лоскуты изъ лба или со щекъ (Langenbeck, Thelen, Volkmann, Пироговъ, Шимановскій и др.); другіе брали такую подстилку со лба въ видѣ кожнаго ремешка, отворачивали его внизъ такъ, чтобы раненая поверхность смотрѣла впередъ, а кожная въ полость носа, и затѣмъ на нее накладывали два лоскута съ той и другой стороны, взятые со щекъ [1]) (Dieffenbach, Verneul, Bardeleben). Третьи брали для той же цѣли подстилку изъ верхней губы (Küchler, Wood) [2]). Вообще же можно сказать, что въ каждомъ отдѣльномъ случаѣ приходится брать такую подстилку оттуда, откуда это легче и удобнѣе сдѣлать.

Съ тою же цѣлью Шимановскій предлагаетъ перекручивать лобныйлоскутъ у переносья такъ, что бы его раненая поверхность въ двухъ мѣстахъ, перегибаясь, соприкасалась бы между собой; такимъ образомъ самъ пересаживаемый лоскутъ даетъ себѣ подстилку, и кромѣ того онъ отъ перекручиванья долженъ будетъ больше выдаваться впередъ, хотя несомнѣнно будетъ короче.

---

[1]) Шимановскій, Op. cit., стр. 183.

[2]) Сабанѣевъ, Op. cit., стр. 25.

Другой методъ, который даетъ Шимановскій, состоитъ въ примѣненіи упомянутаго способа Königsfeld'a. Hüter производитъ удвоеніе пластическаго лоскута и даетъ ему кромѣ того еще и упругую подставку такимъ образомъ: онъ образовываетъ сначала лоскутъ изъ остатковъ кожи на корнѣ носа и отворачиваетъ его внизъ такъ, чтобы раненая его поверхность смотрѣла впередъ; съ боковъ у лоскута находятся два узкихъ питательныхъ мостика, на которыхъ этотъ лоскутъ не виситъ совершенно свободно, а приподнимается ими (благодаря упругости кожи) и какъ бы пружинитъ; на этотъ лоскутъ кладется уже лоскутъ, взятый со лба. Hüter говоритъ, что выгоды при этомъ способѣ получаются слѣдующія: „1) удвоеніе вещества, закрывающаго дефектъ; 2) вздыманіе лоскута къ своему прежнему мѣстоположенію, отчего кончикъ новаго носа принимаетъ приподнятое положеніе; 3) образованіе большой желобоватой раны на корнѣ носа, въ которой помѣщается мостикъ лобнаго лоскута, вслѣдствіе чего весь (?) лобный лоскутъ покоится своей окровавленной поверхностью не на воздухѣ, а на другой широкой ранѣ и впослѣдствіи сморщивается не такъ сильно" [1]. Mikulicz [2]) предлагаетъ сначала взять два лоскута со щекъ и, оставивши для нихъ вверху и внизу (въ области корня носа и внутр. угла глаза, и въ области верхней губы) по питательному мостику, поставить ихъ вертикально такимъ образомъ, чтобы ихъ кожныя поверхности смотрѣли внутрь, а раненыя наружу; затѣмъ снять съ нихъ эпидермоидальный покровъ и сшить ихъ между собой. Такимъ образомъ у него изъ этихъ двухъ лоскутовъ по срединѣ дефекта получается толстая кожная перегородка, у которой свободными, окровавленными остаются наружныя поверхности. На эту подстилку Mikulicz предлагаетъ накладывать лобный лоскутъ.

Thiersch [3]) предлагаетъ производить ринопластику такимъ образомъ: сначала изъ щекъ онъ выкраиваетъ два лоскута въ формѣ ромба, при чемъ основаніе каждаго лоскута

---

[1]) Гютеръ, Общ. и частн. хир., Т. II, ч. I, стр. 137.

[2]) Mikulicz, Beiträge der plast. Chir. der Neas. Langenb. Arch. Bd. XXX. H. I.

[3]) Thiersch. Verhandlung der Deutsch. Geselschaft. für. Chirurgie. Cong VIII p. 67.

обращено въ краю дефекта и черезъ него совершается питаніе отдѣленныхъ лоскутовъ. Затѣмъ онъ свертываетъ эти лоскуты въ видѣ трубокъ такъ, чтобы кожа была обращена внутрь, а раненая поверхность наружу; послѣ этого онъ соединяетъ вмѣстѣ обѣ эти трубки, приводя въ соприкосновеніе между собой ихъ раненыя поверхности, для чего сшиваетъ ихъ съ боковъ вблизи наружныхъ краевъ (?) матрацнымъ швомъ, внизу же пришиваетъ къ окровавленной верхней губѣ, а вверху—къ остатку костной перегородки. Такимъ образомъ у него получаются двѣ трубкообразныя ноздри, внутренняя поверхность которыхъ выслана кожей, а наружная свободная—раненая. На эту поверхность онъ и накладываетъ лобный лоскутъ. Такимъ образомъ у вновь образованнаго носа по сп. Thiersch'а и внутри и снаружи находятся поверхности, покрытыя кожей; раненыя же поверхности вездѣ прилегаютъ къ таковымъ же. Вслѣдствіе этого рубцеваніе, сморщиванье этихъ лоскутовъ должно значительно ограничиться, и кромѣ того у носа есть, хотя и мягкая, подпорка въ видѣ этихъ трубкообразныхъ ноздрей, такъчто онъ менѣе долженъ сморщиваться и мѣнять свою первоначальную форму; кромѣ того и ноздри должны быть постоянно открытыми, такъ какъ онѣ одѣты кожной поверхностью, которая впослѣдствіи можетъ перейти, какъ говорятъ, въ слизистую оболочку. Случай, въ которомъ Thiersch оперирировалъ по вышеизложенному способу, можно назвать, судя по описанію, блестящимъ: новый носъ черезъ годъ имѣлъ вполнѣ приличный видъ и ноздри были проходимы для воздуха совершенно свободно.

Madelung [1]) ставитъ въ принципъ постепенное образованіе носа въ теченіи цѣлаго ряда послѣдовательныхъ операцій, при чемъ стремится къ тому, чтобы пересадить на область носа какъ можно больше кожи. Пересадку отдѣльныхъ кусковъ (одинъ за другимъ) онъ совѣтуетъ дѣлать не ранѣе того времени, пока перенесенный кусокъ не приметъ постоянной формы, т. е., иными словами, когда въ немъ закончится процессъ рубцеванія на его новомъ мѣстѣ. Сдѣлавши такимъ образомъ многоэтажный носъ, Madelung далѣе приступаетъ къ его исправленію, когда процессъ рубцеванія въ переса-

---

[1]) Madelung. Ueber total Rhinopl. in mehrer. Operationsacten. Arch. f. cl. chir. Bd. XXXI. H. I. p. 306.

женныхъ лоскутахъ совершенно закончился. Такъ напримѣръ, если на спинкѣ носа получилось вдавленіе, то это углубленіе закрывается лоскутами, взятыми изъ выступа, который всегда образуется на мѣстѣ перегиба ножки лобнаго лоскута. Этотъ выступъ обыкновенно срѣзывается, но Madelung на этотъ случай его оставляетъ. Такимъ образомъ возстановляемый носъ по сп. Madelung'а можетъ получить перегородку изъ верхней губы или изъ щеки; крылья изъ щекъ, спинку изъ кожи лба, да сверхъ того, если впослѣдствіи на спинкѣ носа образуется углубленіе, то здѣсь еще будетъ слой кожи изъ выступа. Правда, впослѣдствіи авторъ предлагаетъ производить добавочныя операціи для сглаживанья выступовъ, углубленій, чтобы сдѣлать носъ ровнымъ, гладкимъ, но всетаки едвали этотъ способъ найдетъ себѣ послѣдователей, хотя бы уже по одному тому, что онъ требуетъ очень продолжительнаго времени для своего выполненія.

Всѣ эти описанные способы всетаки не дали тѣхъ результатовъ, на которые разсчитывали ихъ авторы: у вновь созидаемаго носа не было надежной, прочной опоры, и онъ мѣнялъ съ теченіемъ времени свою форму такъ, что не оставалось ничего похожаго на носъ.

Въ такомъ же положеніи были и другіе методы ринопластики, именно—изъ покрововъ щекъ, изъ вещества верхней губы и, наконецъ, изъ кожи плеча и предплечія.

Предложенная древними индусами ринопластика изъ покрововъ щеки разрабатывалась главнымъ образомъ французскими хирургами (Serre, Leteneur, Nelaton и др.); изъ нѣмецкихъ—Burow, изъ русскихъ—Шимановскій не оставили въ пренебреженіи этого способа, какъ большинство нѣмецкихъ хирурговъ, но, насколько было возможно, способствовали его усовершенствованію.

Serre предлагаетъ производить операцію такимъ образомъ: съ той и другой стороны дефекта носа проводятся разрѣзы, освѣжающіе дефектъ, въ видѣ треугольника; отъ угловъ при основаніи этого треугольника эти разрѣзы продолжаются горизонтально въ ту и другую сторону, поперечно черезъ щеки, настолько, чтобы безъ напряженія стянуть отсепарованные такимъ образомъ лоскуты и соединить ихъ внутренними краями между собой по срединѣ дефекта. Перегородка не возстановляется [1]).

---

[1]) Шимановскій, Op. cit. Табл. 77 p. 3 и 4.

Leteneur произвелъ операцію въ случаѣ, гдѣ цѣлъ былъ кончикъ носа и крылья, а только былъ дефектъ на спинкѣ носа, который онъ закрылъ двумя лоскутами, взятыми со щекъ [1]).

Способъ Nelaton'а состоитъ въ томъ, что изъ кожи щекъ, окружающей дефектъ, съ той и другой стороны берется по продольному лоскуту, начиная нѣсколько отступя отъ внутренняго угла глаза и заходя на кожу верхней губы. На нижнемъ концѣ одного изъ лоскутовъ вырѣзывается и кожная перегородка. Отсепарованные лоскуты соединяются между собой своими внутренними краями, а наружные края ихъ пришиваются къ освѣженнымъ краямъ дефекта; такимъ образомъ рядъ швовъ идетъ по срединѣ новаго носа и по носощечнымъ складкамъ съ той и другой стороны; перегородка пришивается къ верхней губѣ [2]).

Burow, освѣжая дефектъ треугольнымъ разрѣзомъ, беретъ лоскуты со щекъ нѣсколько похожіе на лоскуты Serre, но проводитъ разрѣзы косвенно кверху, къ скуловой дугѣ. Нижній край дефекта освѣжается имъ по срединѣ на сколько нужно, для того чтобы пришить перегородку, по бокамъ же остаются на нѣкоторомъ протяженіи не освѣженныя мѣста (соотвѣтственно отверзтіямъ ноздрей); затѣмъ съ той и другой стороны идетъ небольшой горизонтальный разрѣзъ, который вскорѣ подъ углами идетъ кверху. Перегородка выкраивается имъ изъ кожи щеки и отчасти верхней губы [3]) въ связи съ однимъ изъ щечныхъ лоскутовъ въ видѣ косвеннаго лоскута, направленнаго книзу

Шимановскій, освѣжая дефектъ также треугольнымъ разрѣзомъ, продолжаетъ оба боковые разрѣза внизъ мимо угловъ рта по обѣимъ сторонамъ нижней губы. Опредѣливши высоту образуемаго носа, вѣроятно приблизительно, на глазъ, на обѣихъ щекахъ онъ намѣчаетъ точки, до которыхъ и продолжаетъ свои боковые разрѣзы, заворачивая ихъ подъ острыми углами кверху. Такимъ образомъ по отсепаровкѣ у него получаются два остроугольныхъ лоскута, съ свободными острыми

---

[1]) Ibidem. стр. 176. Табл. 79 р. 13 и 14.

[2]) Гютеръ, Частная хирургія стр. 143.

[3]) Шимановскій, op. cit. стр. 78, р. 7.

углами, обращенными внизъ. Изъ этихъ острыхъ угловъ Шимановскій отъ той и другой стороны образуетъ по половинѣ перегородки и по одной ноздрѣ при помощи „оторочки“. Лоскуты сшиваются между собой по срединѣ, а равно и обѣ половины перегородки. Треугольные дефекты закрываются стягиваньемъ краевъ, начиная отъ нижняго остраго угла, снизу вверхъ; благодаря этому лоскуты приподнимаются кверху, какъ бы пружинятъ, и получается большій рельефъ носа.

Что касается до вещества верхней губы, то имъ пользовались какъ раньше, такъ и теперь, главнымъ образомъ для возстановленія носовой перегородки, для закрытія ограниченныхъ дефектовъ или для подстилки подъ возстановляемый носъ.

Полная ринопластика изъ вещества верхней губы трудно выполнима по недостатку пригоднаго матеріала, по обезображиванью верхней губы послѣ операціи и, наконецъ, у мужчинъ верхняя губа покрыта почти всегда густыми волосами, уничтожить которые совершенно невозможно ни до, ни послѣ операціи и этотъ способъ ринопластики у нихъ совершенно не примѣнимъ. Тѣмъ не менѣе были попытки воспользоваться веществомъ верхней губы для возстановленія разрушеннаго носа.

Такъ Шимановскій [1]) предлагаетъ, хотя самъ онъ и не оперировалъ на живомъ, освѣживши дефектъ въ видѣ треугольника съ закругленной верхушкой (въ формѣ „небольшой наполеоновской шляпы“), отдѣлить верхнюю губу отъ нижней въ углахъ рта двумя горизонтальными разрѣзами („при чемъ слизистая оболочка щеки сохраняется для окаймленія новой верхней губы“), затѣмъ отсепаровать ее отъ верхней челюсти и, поднявши вверхъ, закрыть ею дефектъ. Дальнѣйшія операціи состоятъ въ образованіи крыльевъ носа, въ возстановленіи верхней губы и мягкой носовой перегородки.

Не смотря на всю трудность предложенной операціи, въ 1885 г. д-ръ Бартошъ примѣнилъ ее на живомъ [2]). Бартошъ видоизмѣнилъ предложеніе Шимановскаго тѣмъ, что для поднятія верхней губы онъ не дѣлалъ никакихъ разрѣзовъ въ углахъ рта, а только отдѣлилъ губу отъ челюсти и вшилъ ее въ окровавленный треугольный дефектъ носа. Напряженіе тканей было очень невелико, но всетаки, чтобы

---

[1]) Шимановскій op. cit. стр. 190. (Таб. 91, фиг. 67).

[2]) Бартошъ Русск. Медицина 1885 г. № 42 стр. 774.

его еще болѣе уменьшить, щеки были подтянуты къ вискамъ полосками липкаго пластыря. Получилось первичное срощеніе. Далѣе была возстановлена верхняя губа, какъ при операціи заячьей губы по сп. Pauli [1]), видоизмѣненному Шимановскимъ (горизонтальное притягиванье двухъ четыреугольныхъ боковыхъ лоскутовъ) и образована носовая перегородка изъ слизистой оболочки губы.

Не смотря на то, что перегородка омертвѣла, въ углахъ крыльевъ носа образовались сифилитическія язвы, которыя зажили рубцами, носъ черезъ 8 мѣс. послѣ операціи былъ настолько хорошъ, что авторъ сказалъ: „этотъ способъ ринопластики я предпочту всякому другому, гдѣ конечно позволяютъ условія".

Недостатки этого способа настолько ясны и понятны каждому, что лишнее и говорить о нихъ. Скажемъ только, что ни самъ д-ръ Бартошъ, ни кто-либо другой по этому способу до настоящаго времени болѣе не оперировали.

Кожа плеча и предплечія употребляется въ тѣхъ случаяхъ, когда на лицѣ негдѣ взять достаточно пригоднаго для операціи лоскута, или же съ цѣлью избѣжать на лицѣ рубцовъ, которые остаются послѣ ринопластики изъ покрововъ лба или щекъ. Собственно по способу Tagliacozza теперь уже не оперируютъ, а по видоизмѣненіямъ Gräfe или Dieffenbach'a. Первый вырѣзываетъ неопредѣленной формы лоскутъ въ возможно большихъ размѣрахъ и тотчасъ же прилаживаетъ его къ окровавленному дефекту. Когда лоскутъ прочно приростетъ и питательный мостикъ будетъ отдѣленъ, тогда стараются придать ему правильную форму, образуютъ кончикъ и крылья. Второй же съ самаго начала выкраиваетъ лоскутъ съ правильными очертаніями крыльевъ и кончика, а затѣмъ переноситъ его на дефектъ [2]).

Нужно замѣтить, что итальянскій способъ, видоизмѣненный Gräfe и Dieffenbach'омъ не былъ предметомъ такой усиленной разработки, какую, какъ мы уже видѣли, имѣли древне и ново-индійскіе методы

Только въ послѣднее время мы имѣемъ краткое сообщеніе

---

[1]) Шимановскій op. cit. стр. 139.

[2]) Шимановскій op. cit. стр. 12.

д-ра Якушкина: „Новый пріемъ возстановленія носа съ костной основой“ [1]). Авторъ рекомендуетъ поступать слѣдующимъ образомъ: выкраивается 4-угольный кожный лоскутъ на ладонной поверхности предплечія съ основаніемъ на верху; второй лоскутъ съ надкостницей и костной пластинкой берется съ тыльной поверхности голени съ основаніемъ внизу; или же этотъ лоскутъ можно взять съ груди съ костной пластинкой изъ ребра.

Какъ въ томъ, такъ и въ другомъ случаѣ лоскутъ съ руки подкладывается подъ лоскутъ съ ноги или съ груди и сшивается съ нимъ. Когда произойдетъ срощеніе, получится лоскутъ состоящій изъ двухъ кожныхъ поверхностей, заключающихъ между собой надкостницу и костную пластинку. Этотъ лоскутъ и переносятъ уже на мѣсто для ринопластики; кожная поверхность съ руки обращена въ полость носа, а съ голени—наружу. Сколько разъ и удачно ли оперировалъ авторъ, изъ сообщенія неизвѣстно.

Послѣ того, какъ всѣ эти методы ринопластики вошли во всеобщее употребленіе, вскорѣ уже замѣчены были весьма существенные недостатки для каждаго способа въ отдѣльности, и нѣкоторые всѣмъ имъ общіе. При производствѣ ринопластики по древне-индійскому способу, когда для закрытія дефекта лоскуты берутся со щекъ, главный недостатокъ заключается въ томъ, что со щекъ нельзя взять значительной величины лоскута, и потому вновь образованный носъ бываетъ всегда очень плоскій и едва выдается надъ поверхностью; съ другой стороны кожа щекъ снабжена толстой жировой клѣтчаткой, которая значительно увеличиваетъ по времени процессъ рубцеванія на внутренней сторонѣ лоскута, что заставляетъ перенесенные лоскуты очень сильно стягиваться, сжиматься, а это въ свою очередь тоже способствуетъ полученію очень плоскаго носа.

Кромѣ того на обѣихъ щекахъ остаются рубцы сильно безобразящіе лицо больнаго и ихъ ничемъ нельзя закрыть. На самомъ же носу будутъ пересѣкаться рубцы въ видѣ полосъ, такъ что кожа новаго носа будетъ неровная, съ возвышеніями и углубленіями и пр.

Когда берется лоскутъ со лба, то при этомъ способѣ уничтожаются перечисленные выше недостатки, но являются

---

[1]) Якушкинъ Хирургич. Лѣтопись 1892 г. Т. II кн. 4 стр. 544.

два новыхъ; это—перекручиванье ножки лоскута, которое приходится уничтожать впослѣдствіи и рубецъ на лбу, который хотя и можно закрыть различными способами, но трудно совершенно уничтожить. Но, во всякомъ случаѣ, при полной ринопластикѣ этотъ способъ въ настоящее время наилучшій.

Послѣдній или итальянскій способъ, не говоря уже о томъ, что онъ страшно мучителенъ для больнаго, когда тому приходится minimum 6—7 дней держать руку прибинтованной къ головѣ, пока не приростетъ лоскутъ, имѣетъ еще и тѣ недостатки, что часто лоскутъ очень плохо или даже вовсе не приростаетъ, и кожа его рѣзко отличается своимъ бѣлымъ цвѣтомъ отъ кожи лица; на ней нерѣдко выростаютъ волосы изъ пушка и кромѣ всего этого, операція никогда не можетъ быть окончена въ одинъ сеансъ, а это имѣетъ большое значеніе, особенно для паціента.

Самый главный и существенный недостатокъ, присущій всѣмъ 3-мъ способамъ, заключается въ томъ, что вновь образованный искусственный носъ впослѣдствіи, и сравнительно въ небольшой промежутокъ времени, мѣняется до того, что не остается ничего похожаго на носъ; кожный нижній лоскутъ, вслѣдствіе образованія рубцовой ткани на его отсепарованной поверхности, сморщивается и принимаетъ очень уродливыя формы. Mikulicz совершенно правъ говоря, что такой искусственный носъ впослѣдствіи превращается въ плоскую, вялую, вовсе не похожую на носъ, заплату [1]). Если бы найдена была возможность совершенно уничтожить даже незначительное развитіе рубцовой ткани на пересаженномъ лоскутѣ, то искусственные носы всегда могли бы сохранять тотъ видъ, ту форму, какая имъ дана была при операціи. Но это, покрайней мѣрѣ въ настоящее время, представляется совершенно невозможнымъ.

Уже давно замѣчено было, что если сохранились носовыя кости и хрящи, то операція давала вполнѣ хорошіе результаты; форма носа почти не мѣнялась послѣ операціи, такъ что операція выходила во всѣхъ отношеніяхъ удачной. Это естественно навело на мысль, что для вновь созидаемаго искусственнаго носа необходимо нужна прочная опора, которая могла бы противодѣйствовать рубцевому стягиванью и давала бы возможность искусственному носу сохранять устойчивую форму.

---

[1]) Mikulicz. Beiträge zur plast. Chir. der Nase. Arch. Langenb. Bd. XXX. H. I.

Правило образовывать новый носъ въ возможно большихъ размѣрахъ было слишкомъ слабой мѣрой противъ рубцоваго сокращенія лоскута; поэтому приходилось искать другихъ средствъ, болѣе дѣйствительныхъ.

Gräfe предложилъ особаго рода сжиматель, компрессоръ для носа, чтобы, сжимая его съ боковъ, способствовать срощенію внутреннихъ (окровавленныхъ) поверхностей лоскута. Благодаря этому носъ долженъ былъ дѣлаться уже, тоньше и менѣе утягиваться, западать въ apert. pyriformis. На практикѣ однако это оказалось совершенно безполезнымъ [1]).

Dieffenbach пробовалъ прокалывать новообразованный носъ толстыми булавками и удалялъ ихъ обратно тогда, когда вокругъ нихъ въ толщѣ носа развивалось нагноеніе. „Полоски рубцовой ткани, говоритъ Шимановскій, оставшейся послѣ заживленій этихъ каналовъ, въ видѣ отдѣльныхъ плотныхъ нитей, должны были служить какъ бы расправляющими перекладинами для удержанія носа въ его первоначальномъ положеніи“ [2]). Эти тонкія полоски, состоя изъ рубцовой ткани, сами прежде всего сморщивались и не могли препятствовать сморщиванью всего носа.

Затѣмъ Dieffenbach накладывалъ на носъ особенныя кожаныя шины, въ родѣ компрессора Gräfe; но и это было безполезно.

Billroth въ одномъ случаѣ употребилъ клеммъ въ видѣ компрессора. Mikulicz замѣнилъ иглы Dieffenbach'а пластинчатыми швами, чтобы сблизить между собой и заставить сростись отсепарованныя отъ костей мягкія части носа (операція при сѣдлообразномъ носѣ) и сдѣлать его такимъ образомъ болѣе рельефнымъ, выдающимся впередъ [3]). Но всѣ эти пріемы не оправдали возложенныхъ на нихъ надеждъ: рубцовое стягиванье лоскута было ихъ сильнѣе.

Въ 1859 году извѣстный французскій хирургъ въ Ліонѣ Ollier, на основаніи опытовъ, установилъ слѣдующій фактъ: надкостница, отдѣленная съ своего мѣста и пересаженная на другое, если для нея обезпеченъ доступъ питательнаго мате-

---

[1]) Шимановскій op. cit. стр. 194.

[2]) Ibidem.

[3]) Mikulicz Arch. f. Clin. Chir. Bd. XXX p. 111.

ріала, образуетъ на своемъ новомъ мѣстѣ кость [1]). Хотя есть авторы, которые утверждаютъ, что первый произвелъ эти опыты не Ollier, а B. Heine [2]), но только благодаря Ollier было обращено вниманье на вышеприведенное наблюденіе, и оно легло въ основу новаго способа ринопластики — остеопластическаго, которымъ и была замѣнена одна только кожная пластика.

B. Langenbeck первый въ 1859 году произвелъ ринопластику, взявши для закрытія дефекта кожный лоскутъ со лба вмѣстѣ съ надкостницей, но, имѣя кратковременное наблюденіе, не могъ тогда опредѣленно высказаться по поводу этаго метода. Dor, который въ слѣдующемъ году описалъ этотъ случай Langenbeck'а, удостовѣряетъ, на основаніи микроскопическаго изслѣдованія, что изъ надкостницы, которая лежала подъ лоскутомъ, развился тонкій слой костной ткани. Носъ былъ устойчивъ и имѣлъ значительную твердость. [3]). Langenbeck вскорѣ произвелъ еще 2 операціи по тому же способу, описанныя Kade [4]); и въ этихъ случаяхъ носъ имѣлъ твердую, устойчивую форму.

Успѣхъ операцій по способу Langenbeck'а былъ подтвержденъ Küchler'омъ въ 1864 году. Операція вышла вполнѣ удачной: форма носа получилась красивая, и кромѣ того онъ былъ очень плотенъ и устойчивъ. Küchler не доказалъ регенераціи кости въ пересаженномъ лоскутѣ, но плотпость и устойчивость носа поставилъ въ зависимость отъ пересаженной надкостницы [5]). За успѣшность операцій по сп. Langenbeck'а высказались также Bolossa, Buchanan, Bigelow. Такимъ образомъ положеніе, данное Ollier, получило полное подтвержденіе въ клиническихъ наблюденіяхъ, и въ настоящее время возможность регенераціи костной ткани изъ надкостницы при пластическихъ операціяхъ считается уже прочно установленнымъ фактомъ.

---

[1]) Gurtl Arch. f. Clin. Chir. 1861 г. p. 93—95.

[2]) Ibidem и № 1980 (Zeis. Die Literatur.).

[3]) Dor. Gaset. hebdom. 1860. p. 652.

[4]) Kade. E. Beitrag. zur osteoplastik. ref. Sm Iarb. 1864. VI. 222.

[5]) Küchler. Deutsche Klinik 1865 г. № 48.

[3]), [4]), [5]) См. Сабанѣевъ op. cit.

Вскорѣ однако же, послѣ того какъ этотъ способъ былъ введенъ въ употребленіе, оказалось, что надкостница на пересаженномъ лоскутѣ, находясь въ полости новообразованнаго носа ничѣмъ не покрытою и вполнѣ доступною вліянію воздуха, начинала гранулировать и отдѣлять съ своей поверхности гной. Самъ Langenbeck первый замѣтилъ это и, такъ какъ ему казалось, что это обстоятельство задерживаетъ, а быть можетъ и совсѣмъ препятствуетъ костеобразовательной способности надкостницы, то онъ и предложилъ дѣлать подъ пересаживаемый съ надкостницей лоскутъ подстилку въ видѣ двухъ лоскутовъ со щекъ, отдѣленныхъ отъ своихъ мѣстъ также съ надкостницей. Этотъ методъ совершенно устраняетъ дѣйствіе воздуха на раненую поверхность надкостницы, и кромѣ того возстановленіе костной ткани происходитъ, такъ сказать, съ двухъ сторонъ, съ двухъ соприкасающихся поверхностей надкостницъ; слѣдовательно—полнѣе, совершеннѣе.

Ollier первый на дѣлѣ осуществилъ эту мысль Langenbeck'a, до которой онъ дошелъ вполнѣ самостоятельно и опубликовалъ свой способъ „Rhinoplastic par lambeaux à double épaiseur" въ 1874 году. Ollier подстилкой бралъ лобный лоскутъ и закрывалъ его сверху двумя лоскутами, взятыми со щекъ. Лоскуты брались имъ вмѣстѣ съ надкостницей. Объ этомъ способѣ мы скажемъ подробнѣе, когда будемъ говорить объ исправленіи сѣдлообразныхъ носовъ, такъ какъ для нихъ Ollier главнымъ образомъ и предложилъ свой методъ. Парижское хирургическое общество, въ которомъ Ollier сдѣлалъ сообщеніе о своемъ методѣ и заявилъ о сплошномъ возстановленіи костной ткани во всѣхъ оперированныхъ имъ случаяхъ, оставило установленный имъ фактъ подъ сомнѣніемъ, а стойкость и неизмѣняемость новообразованныхъ носовъ поставило въ зависимость только отъ „подстилки" для лоскутовъ.

Дѣйствительно, какъ оказалось изъ дальнѣйшихъ наблюденій, возстановленіе кости изъ надкостницы можетъ произойти не на всемъ протяженіи подъ лоскутомъ, можетъ быть неполнымъ, благодаря нагноенію, если таковое произойдетъ, а главное—благодаря рубцовому стягиванью лоскута, которое происходитъ скорѣе, нежели возстановленіе кости; слѣдовательно, въ послѣднемъ случаѣ форма новаго носа можетъ измѣниться, носъ можетъ принять уродливую форму, такъ какъ костная ткань, которая могла бы этому воспрепятство-

вать, еще не успѣла возстановиться. Послѣ предложенія Langenbeck'a всѣ способы ринопластики уже производились при помощи не однихъ только кожныхъ лоскутовъ, но бралась и надкостница, такъ какъ несомнѣннымъ явилось, что при этомъ способѣ новообразованные носы значительно сильнѣе противустояли рубцевому сокращенію лоскутовъ, были гораздо плотнѣе, не мѣняли впослѣдствіи своей формы, благодаря возстановленію костной ткани, хотя правда и не во всѣхъ случаяхъ (Berend). Эта новообразованная костная ткань являлась естественной плотной подпорой носу.

Однако способъ этотъ оказался во многихъ случаяхъ несовершеннымъ: Berend, напримѣръ, не нашелъ новообразованія кости подъ пересаженными лоскутами; Bigelow, наблюдалъ эксфоліацію передней пластинки кости лба, а главное, большинство хирурговъ всетаки замѣчало, что форма новаго носа очень значительно мѣнялась впослѣдствіи и результаты получались неудовлетворительные или благодаря тому, что костная ткань не успѣвала еще возстановиться, въ то время какъ форма носа измѣнилась (Linhart), или же эта новообразованная костная ткань являлась слишкомъ слабой, чтобы противустоять рубцовому стягиванію. Самъ Ollier впослѣдствіи принужденъ былъ высказаться, что ему не удавалось получить достаточно плотнаго и устойчиваго остова. Кожно-надкостничные лоскуты были, правда, крѣпки и тверды, но всетаки они были фиброзны, не смотря на разсѣянныя въ нихъ костныя бляшки, которыя не имѣли никакого значенія [1].

Приходилось искать другихъ способовъ, которые давали бы болѣе прочную опору. Этими способами стремились возстановить разрушенные носовые кости и хрящи, вообще—скелетъ носа по возможности въ цѣломъ его видѣ. На этотъ возстановленный носовой скелетъ уже и накладывались кожные лоскуты вмѣстѣ съ надкостницей, чтобы еще болѣе усилить прочность носа. Способъ этотъ принадлежитъ Ollier [2].

---

[1] Ollier Traite de resections B. 3 p. 820.

[2] Gasette medical de Paris 1861 № 47 p. 751.

Въ 1861 году Ollier предложилъ возстановить носовой скелетъ изъ оставшихся (сохранившихся) носовыхъ костей такимъ образомъ (операцію онъ произвелъ при сѣдлообразномъ носѣ): ввалившійся носъ разрѣзывается поперекъ разрѣзомъ въ видѣ остраго угла; вершина этого разрѣза заходитъ на лобъ на 3—4 cm. выше бровей, а основаніе находится на уровнѣ носовыхъ крыльевъ. Верхняя острая часть лоскута отдѣляется со лба вмѣстѣ съ надкостницей, съ боковъ же (по краямъ aperturae pyriformis) надкостница остается нетронутой. Затѣмъ долотомъ отдѣляется proc. nasalis верхней челюсти съ той стороны, гдѣ онъ уцѣлѣлъ или, какъ говоритъ König [1], онъ отдѣляетъ долотомъ на правой сторонѣ костный лоскутъ, величиною 35 mm., заключающій въ себѣ носовую кость и носовой отростокъ. Этотъ костный лоскутъ имѣетъ внизу питательный мостикъ изъ слизистой оболочки и надкостницы. Ollier сдвигаетъ этотъ лоскутъ на середину и подмащиваетъ его подъ сдвинутый книзу лобный лоскутъ, взятый вмѣстѣ съ надкостницей. Затѣмъ разрѣзы сближаются между собою швами.—Въ случаѣ оперированномъ Ollier, черезъ два мѣсяца изъ надкостницы, взятой въ лобномъ лоскутѣ, возстановилась костная ткань, а подставленная подъ нее костная пластинка прочно укрѣпилась на своемъ мѣстѣ и не уступала давленію. Черезъ 12 лѣтъ Ollier нашелъ у одного своего больнаго носъ, сохранившій свою прежнюю костную консистенцію [2].

Langenbeck въ 1863 году, исходя изъ клиническихъ наблюденій и патолого-анатомическихъ данныхъ, нашелъ, что въ большинствѣ случаевъ костный остовъ носа не совершенно пропадаетъ, а только отчасти разрушается и западаетъ внутрь—въ полость носа и, кромѣ того, подъ вліяніемъ воспалительнаго процесса, оставшіяся носовыя кости, особенно по краямъ aperturae pyriformis, нерѣдко гипертрофируются. Такой запасъ, если можно такъ выразиться, костной ткани навелъ Langenbeck'a на мысль воспользоваться имъ для возстановленія костнаго скелета носа взамѣнъ разрушеннаго костнаго и хрящеваго. Способъ Langenbeck'a состоитъ въ слѣдующемъ: мягкія ткани остатковъ стараго носа отдѣляются отъ apertura pyriformis такъ, чтобы края ея съ той и другой стороны были свободны и покрыты только надкостницей; ширина этихъ

---

[1]) König. op. cit. стр. 270.

[2]) Ollier op cit. B. 3. p. 821.

краевъ приблизительно должна быть около 1 cm. Затѣмъ ножевкой по серединѣ боковаго края aperturae pyriformis распиливаютъ его съ той и другой стороны поперечно, приблизительно на $^1/_2$ cm; далѣе, переставляя или поворачивая пилу пропиливаютъ во всю длину aperturae pyriformis вверхъ и внизъ параллельно краю и на разстояніи $^1/_2$ cm. отъ него; такимъ образомъ съ той и другой стороны получается по парѣ костныхъ пластинокъ (Knochenbalken). Пластинки эти приподнимаются при помощи элеватора и надламываются у ихъ основаній т. е. вверху и внизу, оставаясь въ связи съ своей почвой только при помощи покрывающей ихъ надкостницы—снаружи и слизистой оболочки—внутри. Когда эти пластинки сдѣлались такимъ образомъ свободными, ихъ ставятъ вертикально къ apertura pyriformis, при чемъ свободные концы ихъ (каждой пары) соприкасаются съ таковыми же противуположной стороны. Такимъ образомъ получается 2 пары стропилъ изъ костныхъ пластинокъ: одна вверху, другая внизу aperturae pyriformis; затѣмъ эти стропила покрываются кожными лоскутами, взятыми вмѣстѣ съ надкостницей со лба.

Насколько можетъ быть удаченъ этотъ способъ, видно изъ заявленія самаго Langenbeck'а, который черезъ 18 лѣтъ послѣ операціи нашелъ у одного изъ своихъ больныхъ вполнѣ удачный, почти совершенно не измѣнившій своей формы носъ.

Мы должны далѣе остановиться на операціи Nicoladoni, начатой имъ въ Сентябрѣ 1879 года и оконченной въ Маѣ 1880 года. Достаточно взглянуть на рисунокъ, приложенный къ статьѣ Nicoladoni, чтобы убѣдиться, съ какимъ огромнымъ дефектомъ мягкихъ тканей, разрушеніемъ носовыхъ и даже верхне-челюстныхъ костей пришлось имѣть дѣло автору. Дефектъ этотъ былъ происхожденія травматическаго: больной пострадалъ въ сраженіи во время боснійскаго возстанія противъ турокъ въ 1876 году. Кожныхъ покрововъ носа и верхней губы почти не было, носовыхъ хрящей и костей—также, а равно и лѣваго process. nasalis maxill. sup.; но кромѣ всего этого не было переднихъ частей обѣихъ верхнихъ челюстей,

---

[1]) Nicoladoni. Beitrage zum plastisch. Chir. Deutsch. Zeitschr. für Chir. Bd. XIV p. 120—129.

а у лѣвой отсутствовалъ margo infraorbitalis. Глаза были не на одинаковомъ уровнѣ—лѣвый на $1^1/_4$ cm. ниже праваго и кромѣ того у праваго глаза былъ ectropion нижняго вѣка; у лѣваго глаза—верхнее вѣко было опущено и не могло активно открывать глазъ, а на нижнемъ былъ также ectropion, хотя и значительно меньше, чѣмъ на правомъ глазу.

Nicoladoni сначала возстановилъ изъ кожи щеки верхнюю губу, а далѣе поставилъ себѣ задачей возстановить изъ костной ткани верхней челюсти носовой скелетъ, на который долженъ опереться будущій носъ и приподнять верхнюю губу при помощи той же подпорки. Соотвѣтственно дефекту подпорка должна была быть очень широкой.

27 сентября 1879 г. Nicoladoni произвелъ операцію. Онъ воспользовался оставшимися раковинами, которыя должны были быть отдѣлены отъ правой верхней челюсти; это удалось легко. Затѣмъ изъ края правой половины верхней челюсти вмѣстѣ съ мягкими тканями была отдѣлена пластинка толщиной 1 cm., которая была поставлена по срединной линіи такъ, что наверху оставалась въ связи съ своей почвой. Достаточно выдаваясь впередъ, къ сожалѣнію, эта костная балка не могла быть сплошной; на своемъ верхнемъ концѣ она была очень подвижна, такъ что для нея самой нужна была подпора. Для этого была употреблена средняя носовая раковина, которая была пропилена сзади на передъ и поставлена своими задними концами кпереди, а передніе концы служили питательными мостиками; такимъ образомъ получились 2 подпорки, на которыя была положена вышеупомянутая *средняя балка* и прикрѣплена къ нимъ шелковыми швами. Скелетъ носа получился достаточно высокій, но былъ очень подвиженъ, особенно въ стороны. Пришлось долго ждать, пока эта опора окрѣпнетъ. Къ концу Декабря она стала настолько крѣпкой, что можно было свободно давить на нее пальцемъ; только средняя балка была подвижна въ стороны по причинѣ pseudoarthrosis, но впослѣдствіи и она окрѣпла. Всетаки къ началу Января 1880 г. скелетъ этотъ опустился такъ, что его верхушка лежала на 1 cm. сзади плоскости нижней губы. Чтобы воспрепятствовать этому, нужно было вырѣзать балку изъ передняго края сошника, которая была поворочена вокругъ нижняго мостика слизистой оболочки и положена горизонтально такъ, что переднимъ своимъ концомъ она легла на вер-

хушку правой боковой балки и послѣдняя была болѣе выдвинута впередъ. На такую стропилку 29 Января 1880 г. былъ положенъ лоскутъ со лба съ удвоеніемъ носовыхъ крыльевъ.

Для выстоянія верхней губы былъ сдѣланъ каучуковый протезъ; далѣе Nicoladoni образовалъ мягкую перегодку носа (septum mobile), исправилъ ectropion, опущенный внизъ лѣвый уголъ рта, и въ концѣ концовъ далъ своему паціенту видъ, хотя и далеко некрасивый, но несравненно лучшій чѣмъ тотъ, которымъ онъ обладалъ до операціи. Операцію, Nikoladoni конечно, нельзя назвать „оперативнымъ способомъ": она представляетъ unicum во всѣхъ отношеніяхъ, и доказываетъ главнымъ образомъ изобрѣтательность и находчивость оператора. Къ сожалѣнію изъ статьи не видно, какъ долго сохранился эффектъ операціи.

Д-ръ Сабанѣевъ [1]), исходя изъ положенія, что въ настоящее время нельзя отдать предпочтенія тому или другому оперативному методу остеопластики носоваго хребта, такъ какъ „каждый изъ этихъ методовъ имѣетъ свою область примѣненія, опредѣляемую условіями даннаго случая", въ 1888 году предложилъ свой способъ возстановленія носоваго скелета „цѣлымъ" изъ костей окружности aperturae pyriformis narium.

Операцію онъ производитъ въ два пріема, между которыми находится болѣе или менѣе значительный промежутокъ времени: 1) возстановленіе носоваго скелета, 2) возстановленіе носовыхъ покрововъ.

Свой методъ д-ръ Сабанѣевъ распространяетъ и на тѣ случаи, когда покровы носа цѣлы, а носъ только осѣлъ или втянулся въ apertura pyriformis, благодаря отсутствію носовыхъ хрящей и костей т. е. на случаи сѣдлообразныхъ, запавшихъ носовъ. Мы скажемъ объ этомъ дальше, когда будемъ говорить объ оперативныхъ методахъ, примѣняемыхъ въ подобныхъ случаяхъ. Теперь же передадимъ только методъ д-ра Сабанѣева, предложенный имъ для полной ринопластики.

---

[1]) Сабанѣевъ. Остеопластика носоваго хребта. Дисс. Одесса. 1888 г. стр. 47—63.

Возстановленіе носоваго хребта производится имъ слѣдующимъ образомъ: съ той или другой стороны aperturae pyriformis (смотря потому, гдѣ больше сохранилось мягкихъ покрововъ носа), начиная отъ уровня внутренняго угла глаза, проводится разрѣзъ покрововъ, сразу до кости, по направленію внизъ и кнаружи. Разрѣзъ ведется параллельно краю aperturae pyriformis и сантиметра на $1^1/_2$ отступя отъ него.

Дойдя до уровня нижняго угла apertur'ы, разрѣзъ подъ угломъ поворачиваютъ кнутри и внизъ прямо на соотвѣтствующій клыкъ и затѣмъ ведутъ его поперечно кнутри до plica nasolabialis, гдѣ его и оканчиваютъ.

Въ верхнемъ концѣ разрѣза сверломъ просверливаютъ process. nasalis верхней челюсти и въ это отверстіе вставляютъ по возможности тонкую ножевку, которой пропиливаютъ край apertur'ы по линіи вертикальнаго разрѣза. Дойдя до угла разрѣза, поворота его внутрь и внизъ, поворачиваютъ и пилу на линію этого разрѣза и продолжаютъ распилъ, пока пила не пройдетъ подъ нижнимъ угломъ aperturae pyriformis, ниже его $^1/_2$—$^3/_4$ cm.

Послѣ этого пилу поворачиваютъ такъ, „чтобы плоскость ея совпадала съ плоскостью горизонта, а зубчатый край ея смотрѣлъ впередъ“, и отдѣляютъ костный нижній край aperturae pyriformis (отъ одного угла ея до другаго), „пропиливая его сзади напередъ“. Въ виду техническихъ затрудненій, такъ какъ подъ пилу попадаются корни зубовъ, нѣтъ достаточнаго простора для движенія и можно поранить мягкія части, этотъ край д-ръ Сабанѣевъ предлагаетъ „разрѣзать тонкимъ острымъ долотомъ“, что по его мнѣнію обходитъ эти затрудненія и сокращаетъ трудъ. Такимъ образомъ получается костная пластинка въ видѣ неправильнаго четыреугольника шириной maximum $^1/_2$ cm., находящаяся въ связи съ почвой вверху—въ области начала sulci lacrimalis, внизу — у противоположнаго угла aperturae pyriformis, при помощи мостиковъ изъ мягкихъ покрововъ, надкостницы и костной ткани. Снаружи эта пластинка одѣта кожными покровами, а снутри — слизистой оболочкой. Затѣмъ эту костную пластинку надламываютъ вверху и внизу въ области ея питательныхъ мостиковъ и ставятъ вертикально такъ, чтобы ея нижній конецъ пришелся по срединѣ нижняго края aperturae pyriformis, соотвѣтственно области spinae nasalis ant., гдѣ его укрѣпляютъ 2 — 3 гвоздями

(стальными), которые, по приживленіи пластинки, удаляются. Вся эта пластинка своею плоскостью смотритъ или прямо впередъ или даже нѣсколько въ сторону противуположную той, откуда она была взята. Поворотъ костной пластинки лучше производить въ нѣсколько сеансовъ, въ промежуткахъ отъ 8 до 10 дней, такъ какъ форсированный поворотъ можетъ нарушить питаніе тканей, вызвать ихъ омертвѣніе и некрозъ пластинки. Медленный же поворотъ пріучаетъ лоскутъ къ перемѣнамъ условія питанія. Когда черезъ 3 — 4 недѣли установленное такимъ образомъ стропило прочно укрѣпится на своемъ мѣстѣ, тогда производятъ 2-й оперативный пріемъ— возстановленіе носовыхъ покрововъ. Кожный покровъ стропила разрѣзываютъ вдоль средней линіи и отсепаровываютъ направо и налѣво, отворачивая въ стороны въ видѣ двухъ длинныхъ створокъ; ихъ окровавленныя поверхности, имѣя между собой также окровавленную поверхность стропила, образуютъ широкую продольную подстилку для лобнаго лоскута, который выкраивается по общимъ правиламъ съ „оторочкой“ ноздрей, но безъ перегородки, такъ какъ она уже есть на лицо въ видѣ одѣтаго кожными покровами нижняго колѣна костнаго стропила.

Этотъ методъ былъ выработанъ д-ромъ Сабанѣевымъ главнымъ образомъ на трупахъ; операцію на живомъ онъ произвелъ только одинъ разъ.

Случай, въ которомъ онъ оперировалъ, представлялъ слѣдующую картину разрушенія: носъ совершенно разрушенъ, представляя дефектъ удлиненной овальной формы съ широкими поперечниками отъ $3\frac{1}{2}$ до $4\frac{1}{2}$ cm.; носовыхъ костей нѣтъ, точно также какъ раковинъ и сошника; отъ мягкихъ частей сохранилось лишь лѣвое крыло и кусокъ праваго. Все лицо, а щеки въ особенности, покрыты глубокими рубцами.

Операція остеопластики носоваго хребта была произведена въ 1-й разъ 19-го Іюня 1886 года, но опытъ оказался неудачнымъ: костная пластинка вмѣстѣ съ мягкими покровами омертвѣла на 3-й день послѣ операціи вслѣдствіе того, что линія разрѣза и распила отстояла отъ края дефекта всего на $\frac{1}{2}$ cm., и пластинка получилась очень тонкая. Второй разъ остеопластика была произведена 13 Августа того же года. Къ 2 Октября костный хребетъ прочно укрѣпился на своемъ мѣстѣ; гвозди удалены. Вслѣдствіе изъязвленія лѣвой боковой поверхности пластинки, найденной въ полости носа язвы и

значительнаго припуханія желѣзъ больному необходимо было вновь назначить специфическое леченіе, и только 23 Декабря того же года носовой хребетъ былъ покрытъ кожнымъ лоскутомъ со лба (Rhinoplastica totalis), взятымъ безъ перегородки (Septum mobile).

Эффектъ операціи, судя по описанію, черезъ 14 мѣсяцевъ получился вполнѣ удовлетворительный, принимая, конечно, во вниманіе всю тяжесть прежде бывшаго дефекта.

Совершенно особнякомъ отъ только что описанныхъ оперативныхъ методовъ остеопластики носоваго хребта стоитъ способъ, вѣрнѣе попытка, Hardie[1]) описанная имъ въ 1875 году. Для возстановленія костнаго носоваго хребта Hardie взялъ 4-й палецъ лѣвой руки, послѣднюю фалангу котораго онъ вшилъ въ верхній уголъ дефекта носа, предварительно освѣживши ихъ такъ, чтобы костныя поверхности соприкасались между собой. На одной сторонѣ получилась prima intentio, другая—срослась per secundam intentionem, и черезъ 3 мѣсяца палецъ былъ ампутированъ во 2-й фалангѣ, причемъ кусокъ ея, оставшійся у носа, былъ вылущенъ въ 1-й фалангѣ. Затѣмъ на задней (обращенной въ полость носа) поверхности мягкія ткани приросшаго пальца были разрѣзаны вдоль по срединѣ до кости, отсепарованы отъ нея, выведены такимъ образомъ изъ подъ нея наружу, и пришиты къ боковымъ краямъ дефекта съ той и другой стороны. Вскорѣ носъ запалъ, такъ что операцію нужно считать неудавшейся, но тѣмъ не менѣе Hardie полагаетъ, что операція всетаки возможна: слѣдуетъ только брать кости больше, чѣмъ 1 фаланга.

Ollier, для той же цѣли пытался воспользоваться мизинцемъ, который, освѣживши съ боковъ, онъ вшивалъ ладонной поверхностью впередъ въ верхній уголъ aperturae pyriformis; затѣмъ черезъ нѣсколько дней ампутировалъ его такъ, чтобы по крайней мѣрѣ оставались двѣ фаланги, которыя и должны были служить носовымъ скелетомъ, и покрывались кожей съ сосѣднихъ областей [2]). Мы не знаемъ, удаченъ ли былъ этотъ опытъ.

---

[1]) Centr. Bl. f. Chir. 1875 г. № 43 стр. 682.

[2]) Ollier. op. cit. B. 3 p. 826.

Мы оставимъ операціи Nikoladoni, Hardie, Ollier; первую, какъ unicum во всѣхъ отношеніяхъ, послѣднія — какъ только попытки и то не особенно удачныя, а будемъ говорить только о тѣхъ оперативныхъ методахъ, которые пріобрѣли уже себѣ широкое распространеніе и повсемѣстное примѣненіе на дѣлѣ.

Безспорно, при остеопластикѣ носоваго хребта не вводится ничего чуждаго организму: носовой скелетъ образуется изъ частей органически связанныхъ съ человѣкомъ, и остеопластика уже по одному этому должна была бы стоять выше пластики съ подставками изъ чуждаго организму матеріала.

Но тѣмъ не менѣе однако она обладаетъ многими настолько серьезными недостатками и такими, иногда даже неодолимыми препятствіями, что даже корифей костной хирургіи, Ollier, вынужденъ былъ отъ нея почти совершенно отказаться и искать другихъ методовъ, могущихъ ее замѣнить.

Операцію остеопластики носоваго хребта, насколько намъ извѣстно, въ настоящее время чаще всего приходится производить по поводу разрушенія носа вслѣдствіе сифилитическаго пораженія; травматическія поврежденія, ракъ, волчанка весьма рѣдко даютъ поводъ къ этой операціи. Поэтому мы, указывая недостатки остеопластики, будемъ имѣть въ виду прежде всего и главнымъ образомъ случаи операцій на сифилитической почвѣ.

Извѣстно, что при сифилитическомъ страданіи 1) значительная, если не вся, часть носоваго скелета можетъ совершенно отсутствовать, такъ какъ омертвѣвшія кости обыкновенно выдѣляются изъ носовой полости вмѣстѣ съ слизью, гноемъ и т. п. „Язвенный процессъ въ носовой полости иногда бываетъ такъ великъ, что разрушаетъ почти всю рѣшетчатую кость, болѣе или менѣе значительную часть твердаго неба и всѣ раковины, такъ что вся носовая полость сливается въ одно обширное пространство и широко сообщается съ полостью рта“ [1]. 2) Сохранившіяся кости могутъ потерять свою нормальную плотность, сдѣлаться хрупкими вслѣдствіе osteoporosis, или же, наоборотъ, 3) онѣ могутъ быть сильно утолщены, склерозированы (osteosclerosis).

---

[1]) А. Ге. op. cit. стр. 413.

Можно, слѣдовательно, встрѣтиться съ такими случаями, когда прямо не будетъ достаточнаго матеріала, чтобы создать костныя стропила потому или иному способу, вслѣдствіе значительнаго разрушенія костей. Здѣсь нужно или вовсе отказаться отъ остеопластики или предпринять цѣлый рядъ сложныхъ оперативныхъ пріемовъ, чтобы добиться чего-либо похожаго на носовой скелетъ, заимствуя костныя пластинки, откуда только возможно.

Случаи такого рода безъ сомнѣнія очень рѣдки, и это, конечно, одно изъ слабыхъ возраженій противъ остеопластики.

Болѣе серьезнымъ препятствіемъ для возстановленія костнаго носоваго хребта является ненормальная хрупкость и ломкость костей. Когда кости рѣжутся ножемъ, вопервыхъ, едвали можно разсчитывать на полученіе прочной, устойчивой подпоры вновь созидаемому носу, а во вторыхъ, даже удачно сдѣланная, такая подпора можетъ сѣсть, сплющиться въ первые же дни послѣ операціи, какъ только положенный на нее кожный лоскутъ съ надкостницей начнетъ сокращаться вслѣдствіе рубцеванья своей окровавленной поверхности, и весь носъ долженъ будетъ неминуемо опуститься, теряя свой рельефъ и очертанія. Однако и эти случаи также сравнительно не часты, такъ какъ osteoporosis по большей части бываетъ неполнымъ.

Чаще всего кости, откуда берется матеріалъ для остеопластики, бываютъ утолщены, склерозированы; изъ такихъ костей возможно создать прочную костную опору; но и здѣсь бываетъ впослѣдствіи одно осложненіе, которое можетъ совершенно погубить результатъ операціи. Дѣло въ томъ, что еще Wirchow [1]) доказалъ, „что патологически отложившіяся соли съ теченіемъ времени всасываются, и osteosclerosis переходитъ такимъ образомъ въ osteoporosis“ [2]). Подобнымъ же образомъ смотритъ на дѣло и König [3]). Если такая судьба постигнетъ костный носовой скелетъ, то онъ не будетъ уже прочной опорой для носа, и послѣдній можетъ, если и не совершенно опуститься, то по крайней мѣрѣ значительно

---

[1]) Wirchow. Die krankhaften Geschwülste 1863 г. В. II р. 41.

[2]) А. Ге. Op. cit. стр. 432.

[3]) König. Руководство къ Общей Хирургіи 1891 г. стр. 767.

къ худшему измѣнить свою форму. Все будетъ зависѣть отъ большей или меньшей степени развитія процесса.

Далѣе, одинъ изъ наиболѣе существенныхъ недостатковъ остеопластики заключается въ томъ, что, при отламываньи костныхъ пластинокъ послѣ ихъ выпиливанья, одновременно могутъ разорваться покрывающія ихъ и надкостница и слизистая оболочка; благодаря этому костныя пластинки могутъ остаться безъ связи съ питающей ихъ почвой и некротизироваться.

Ollier говоритъ, что эту связь не всегда можно сохранить, между тѣмъ какъ объ этомъ всегда слѣдуетъ заботиться, особенно при операціяхъ надъ атрофированными и вообще патологически измѣненными костями [1]).

Кромѣ Ollier, на это указывали Langenbeck, Hüter.

Да и послѣ удачно произведенной операціи костныя пластинки могутъ омертвѣть, вслѣдствіе слабой питательной силы ихъ мостиковъ изъ надкостницы и слизистой оболочки. Такіе случаи имѣли при операціяхъ по сп. Langenbeck'a Freuler, Billroth, Hüter и König [2]). Это составляетъ самый серьезный и ничѣмъ не предотвратимый недостатокъ остеопластики, почти совершенно подрывающій значеніе этой операціи.

Въ заключеніи мы позволимъ себѣ указать еще и на то, что вслѣдствіе утолщенія, склерозированья костныхъ краевъ aperturae pyriformis выпиливать изъ нихъ или въ ихъ окружности пластинки желаемой величины и формы очень трудно; эти пластинки обыкновенно получаются слишкомъ толстыя и въ тоже время короткія, такъ что созданный при ихъ помощи носъ очень мало выдается впередъ, онъ очень плоскій.

„Непреодолимыя трудности представляетъ иногда остеопластика, говоритъ Ollier; отъ нея приходится совершенно отказываться и прибѣгать къ ринопластикѣ при помощи металлической подставки для носа“ [3]).

---

1) Ollier. op. cit.

2) Сабанѣевъ. Op. cit. стр. 41.

3) Ollier. op. cit. p. 826.

III.

Остовъ носа, на которомъ лежатъ кожные покровы, состоитъ изъ костной и хрящевой части; хрящевая часть является какъ бы придаткомъ, продолженіемъ костной. Кожные покровы на основаніи носа поддерживаются носовыми отростками верхней челюсти и собственно носовыми костями. Эти кости, соединяясь между собой, упираются вверху въ носовую ость лобной кости, а внизу подпираются отвѣсной пластинкой рѣшетчатой кости; эта послѣдняя, опираясь въ свою очередь на сошникъ, является главной подпорой этимъ костнымъ пластинкамъ, составляя вмѣстѣ съ ними костную часть носоваго скелета.

Хрящевая часть образуется изъ боковыхъ хрящей носа, которые поддерживаются частью костной, главнымъ же образомъ, отвѣсной хрящевой перегородкой. На этой части покоится средняя и боковыя части носа. Верхушка же и носовыя крылья поддерживаются хрящами носовыхъ крыльевъ; каждый хрящъ крыла у верхушки носа заворачивается внутрь и прилегаетъ къ боковой поверхности хрящевой перегородки, которая не доходитъ до самаго кончика носа, а оканчивается по срединѣ между крыльными хрящами. Носовая перегородка состоитъ въ задней своей части изъ сошника, передняя же часть хрящевая.

Всѣ эти хрящи покрыты волокнистой оболочкой — надхрящницею, которая, сливаясь съ надкостницей костей, прочно связываетъ ихъ какъ между собой, такъ и съ носовыми костями.

Если разрушается отвѣсная пластинка рѣшетчатой кости, то носовыя кости опускаются и у корня носа получается углубленіе. Если же разрушенъ сошникъ, то не смотря на то, что отвѣсная пластинка рѣшетчатой кости и опирается на

него, носовыя кости всетаки не опускаются, такъ какъ она служитъ имъ достаточной поддержкой; но за то подается назадъ хрящевая перегородка носа, занимая мѣсто разрушеннаго сошника, и тянетъ за собой среднюю часть и кончикъ носа. Носъ, утягиваясь такимъ образомъ внутрь, дѣлается короче, шире и представляется сплюснутымъ по направленію спереди назадъ.

При разрушеніи только хрящевой части перегородки носъ опускается по срединѣ; на границѣ съ костной частью и на спинкѣ носа образуется углубленіе, въ видѣ сѣдла. Наконецъ, если носовой скелетъ совершенно разрушенъ весь, in toto, тогда носовые покровы втягиваются почти совершенно въ носовую полость, „le nez semble avoir été aspiré“ (O l l i e r), крылья носа обыкновенно перегнуты пополамъ и между ними видѣнъ въ видѣ пуговицы кончикъ носа [1]).

Случаи перваго рода можно назвать „курносыми“ носами;—при разрушеніи сошника получаются сплюснутые, „плоскіе“ носы; при разрушеніи хрящевой подпоры образуются „сѣдлообразные“ носы и, наконецъ, при разрушеніи всего носоваго скелета самымъ подходящимъ названіемъ былъ бы „провалившійся“ носъ. Между этими главными видами могутъ быть и переходныя формы и различныя сочетанія; все будетъ зависѣть отъ того, какія части носоваго скелета будутъ разрушены; но всетаки каждый данный случай едвали будетъ трудно отнести къ тому или другому виду, если принимать во вниманье преобладающее разрушеніе носоваго скелета.

Вопросъ о ринопластикѣ при носахъ, измѣнившихъ свою форму вслѣдствіе разрушенія ихъ скелета, до сихъ поръ еще является спорнымъ вопросомъ въ смыслѣ исправленія ихъ хирургическимъ путемъ. Есть авторы, напримѣръ M a r t i n [2]), T i l l a u x [3]) и др., которые утверждаютъ, что въ такихъ случаяхъ нужно прямо даже отказываться отъ хирургическаго вмѣшательства. M a r t i n совѣтуетъ носить лучше протезъ, искусственный носъ. „Опытъ насъ научилъ, говоритъ T i l l a u x, что ни-

---

[1]) Г и р т л ь. Топограф. Анат. стр. 251 и слѣд., Т и л л о. Топогр. Анат. стр. 238 и слѣд., Э й р э п э э. Военно-медиц. Журн. 1893. Январь стр. 21.

[2]) M a r t i n. Centralbl. f. Chir. 1879 г. p. 397.

[3]) T i l l a u x. op. cit. стр. 243.

когда не удастся сгладить эти морщины и приподнять сводъ носа, и послѣ операціи только одно безобразіе смѣнится другимъ". Ринопластика показана, по мнѣнію Tillaux, въ тѣхъ случаяхъ, „когда больному необходимо дать средство закрыть свое безобразіе вмѣсто тряпки кожнымъ лоскутомъ, вовсе не заботясь о наружномъ видѣ вновь созданнаго органа".

Трудно раздѣлять подобный взглядъ, если принять во вниманіе хотя бы только слѣдующія соображенія: 1) больной съ провалившимся или даже только съ сѣдлообразнымъ носомъ имѣетъ всѣмъ извѣстное, непріятное, даже отталкивающее выраженіе лица и во многихъ случаяхъ является только терпимымъ въ обществѣ. Это обстоятельство несомнѣнно должно составлять источникъ многихъ и сильныхъ душевныхъ страданій. Мы не говоримъ уже о дѣвушкахъ, женщинахъ; у нихъ страданій, душевныхъ мукъ еще больше. Неужели этого недостаточно, чтобы врачъ-хирургъ пришелъ къ такому больному на помощь?

2) Есть случаи, когда такіе люди должны бываютъ вслѣдствіе обезображеннаго лица оставить свою службу и лишиться такимъ образомъ куска хлѣба, напр., наше духовенство, особенно священники. Здѣсь врачъ удачно произведенной операціей окажетъ помощь не одному лицу, а нерѣдко и цѣлой семьѣ.

Къ косметическому значенію мы должны прибавить еще не менѣе важное, серьезное значеніе ринопластики, именно терапевтическое въ смыслѣ свободнаго дыханія черезъ поднятый носъ; излеченіе нерѣдко упорныхъ головныхъ болей и улучшеніе голоса вслѣдствіе исчезновенія гнусливаго оттѣнка. Хотя Шимановскій [1]) и правъ, говоря „что даже мастера хирургической пластики обладаютъ недостаткомъ слабыхъ родителей, которые видятъ обыкновенно въ своихъ некрасивыхъ дѣтяхъ чуть-ли не полуангеловъ", но самъ же разсказываетъ, какъ одна его паціентка, съ которой, послѣ того какъ она потеряла свой носъ, ея мужъ развелся, горячо благодарила его послѣ ринопластики за новый носъ, доставившій ей кромѣ того еще и новаго мужа.

Все зависитъ, слѣдовательно, отъ удачи операціи; поэтому, самое главное и прежде всего, больному нужно предложить

---

[1]) Шимановскій op. cit. стр. 170.

такой оперативный методъ, послѣ котораго, даже въ случаѣ неудачи, нельзя было бы получить большаго безобразія, чѣмъ оно было до операціи; иными словами больной ничего не долженъ терять отъ неудавшейся операціи.

Оперированье въ тѣхъ случаяхъ, когда разрушены только носовые хрящи и кости, между тѣмъ какъ мягкіе покровы совершенно цѣлы, а только сморщены, вдавлены или втянуты въ полость apert. pyriformis, оперированье въ такихъ случаяхъ, имѣя главнымъ образомъ цѣль косметическую, принадлежитъ сравнительно съ полной ринопластикой только недавнему времени. Насколько намъ извѣстно, Dieffenbach былъ однимъ изъ первыхъ хирурговъ, рѣшившихся оперировать въ подобныхъ случаяхъ. Онъ предложилъ разрѣзывать такіе носы вдоль ихъ спинки на двѣ равныя половины, затѣмъ, подрѣзывая рубцы, расправить ихъ и, вставивши между ними узкій лоскутъ изъ кожи лба, снова сшить ихъ между собой. Если же западеніе выражено очень рѣзко, такъ что послѣ подрѣзыванья фиксирующихъ рубцовъ нельзя всетаки расчитывать получить выдающійся, рельефный носъ, то тогда по Dieffenbach'у слѣдуетъ вырѣзать запавшее мѣсто на спинкѣ носа или въ видѣ овала, или треугольника или четыреугольника; затѣмъ, подрѣзавши фиксирующіе рубцы и выпрямивши такимъ образомъ запавшій носъ, закрыть дефектъ соотвѣтствующей формы лоскутами, взятыми со лба [1]).

Кромѣ того Dieffenbach для исправленія запавшаго носа предлагаетъ еще слѣдующій, болѣе сложный, оперативный пріемъ [2]): вдоль носа проводятъ четыре разрѣза и раздѣляютъ его такимъ образомъ на три части; боковые разрѣзы начинаются у внутреннихъ угловъ глазъ и доходятъ до задняго края крыльевъ, а срединные разрѣзы ограничиваютъ собою носовую спинку. Лоскуты отсепаровываютъ и этимъ выпрямляютъ запавшій носъ. Чтобы поднять его на должную высоту и удержать въ этомъ положеніи, кожу щекъ, кнаружи отъ боковыхъ разрѣзовъ, съ обѣихъ сторонъ сдвигаютъ къ срединной линіи и удерживаютъ въ этомъ положеніи длинными иглами проходящими насквозь ее и черезъ всю толщу носа; концы иглъ укрѣплены съ обѣихъ сторонъ на кожаныхъ шинахъ. Припод-

---

[1]) Dieffenbach. Op. cit. p. 337—339. Zeis Op. cit. p. 227.

[2]) Dieffenbach. ibidem p. 357.

нятые такимъ образомъ 3 лоскута, на которые былъ раздѣленъ носъ, снова сшиваются между собой.

Roser [1]) предлагалъ исправлять сѣдлообразные носы путемъ вырѣзыванья изъ ихъ спинки клинообразныхъ кожныхъ кусочковъ и послѣдующаго затѣмъ сшиванья краевъ дефектовъ.

Fergusson и Malgaigne [2]) отнеслись сочувственно въ предложеніи Dieffenbach'a и предлагали, подрѣзавши тенотомомъ фиксирующіе рубцы, выправить носъ, затѣмъ приподнять его кверху, сдавивши съ боковъ пальцами, и проколоть насквозь одной или 2-мя длинными иглами возможно ближе къ щекѣ. На оба конца иглы накладываются полотняныя подушечки, сближая которыя, сдавливаютъ носъ съ боковъ и такимъ образомъ поднимаютъ его спинку. Мы видѣли уже, что это дѣлалъ и Dieffenbach, но только въ случаяхъ полной ринопластики.

Neumann на переносьи вырѣзывалъ языкообразный лоскутъ и отсепаровывалъ его внизъ до верхняго края aperturae pyriformis. Затѣмъ, подрѣзавши стягивающіе рубцы, онъ насколько возможно опускалъ носъ книзу вмѣстѣ съ лоскутомъ, который вшивался такимъ образомъ ниже своего прежняго мѣста. Этимъ Neumann думалъ удлиннить спинку носа. Дефектъ на переносьи закрывался простымъ стягиваньемъ кожи и наложеніемъ швовъ [3]).

Всѣ эти способы, обладая недостатками одной только кожной пластики, не были удачными, и нужна была дальнѣйшая разработка операцій для исправленія сѣдлообразныхъ носовъ.

Ollier въ 1874 году предложилъ, какъ мы уже упоминали выше, свой способъ исправленія запавшихъ носовъ. Способъ этотъ состоитъ въ слѣдующемъ: запавшій носъ перерѣзываютъ поперечно и опускаютъ книзу отдѣленные такимъ образомъ кончикъ носа и его крылья настолько, насколько это нужно для длины и высоты предполагаемаго будущаго носа; затѣмъ изъ кожи лба выкраиваютъ треугольный лоскутъ (основаніемъ кверху) вмѣстѣ съ надкостницей и опрокидываютъ его внизъ такъ, что его окровавленная поверхность, покрытая надкостницей, обращена впередъ, а кожная назадъ, въ полость носа. Передній край этого лоскута (основаніе треугольника) сшиваютъ съ

---

[1]) Zeis. Op. cit. (Die Literatur) № 849. p. 95.

[2]) Zeis. Op. cit. p. 227.

[3]) Сабанѣевъ. Op. cit. стр. 25.

окровавленнымъ краемъ отрѣзаннаго кончика носа и крыльевъ, а боковые края вшиваются и входятъ, какъ клинья, въ треугольные боковые дефекты, которые получаются при опусканіи носа книзу. На окровавленную поверхность лоскута, съ той и другой стороны, накладываютъ лоскуты, взятые со щекъ [1]. Благодаря возстановленію костной ткани на спинкѣ носа изъ надкостницы получаются стойкіе носы, не мѣняющіе своей формы впослѣдствіи.

Въ 1882 году Mikulicz [2]) послѣ неудачной попытки исправить запавшій носъ при помощи поддерживающаго аппарата рѣшилъ испытать особый оперативный пріемъ, который ранѣе его примѣнилъ Billroth въ одномъ случаѣ своей частной практики и сообщилъ ему. Отдѣливши снутри носъ отъ фиксирующихъ его рубцовъ, Billroth сдавилъ его съ боковъ особымъ клеммомъ состоявшимъ изъ двухъ пробковыхъ пластинокъ, которыя прижимались другъ къ другу при помощи упругихъ пружинъ и какъ пенсне сидѣли на носу. Клеммъ имѣлъ цѣлью внутри сблизить двѣ окровавленныя поверхности, заставить ихъ сростись между собой, чтобы получился такимъ образомъ выстоящій кожный носовой хребетъ. Исходъ черезъ „много недѣль" послѣ операціи былъ удовлетворителенъ, но о дальнѣйшей судьбѣ носа ничего болѣе не было извѣстно.

Идея Billroth'а не новая, ее подалъ еще Gräfe, предложившій особый компрессоръ для носа; къ той же цѣли стремились Dieffenbach, Fergüsson и Malgaigne, прокалывая носъ иглами.

Mikulicz поступилъ правда нѣсколько иначе, чѣмъ Billroth; онъ хотѣлъ приподнять носъ, подставивши подъ него мягкія части щеки вмѣстѣ съ надкостницей; для этого онъ разрѣзалъ крѣпкимъ костнымъ ножемъ носовые покровы изнутри, прорѣзавши ихъ на боковыхъ краяхъ aperturae pyriformis вмѣстѣ съ надкостницей до костей и затѣмъ распаторомъ отдѣлилъ ихъ съ надкостницей на всемъ пространствѣ отъ костей верхней челюсти до нижняго

---

[1]) Ollier. Sur un nouveau procédé de Rhinoplastic par lembeaux à double épaisseur. Gas. med. 1874. № 16 p. 102 (Реф. Centralbl f. Chir. 1874 г. № 11 p. 170).

[2]) Mikulicz. Op. cit. p. 111.

края орбиты; далѣе онъ сдавилъ носъ съ боковъ, наложивши 2 широкіе пластинчатые шва, чтобы сблизить между собой эти окровавленныя поверхности съ надкостницей и чтобы онѣ срослись между собой, дали бы прочную подставку и выпрямили бы носовой хребетъ. Эти швы были сняты черезъ 18 дней и замѣнены такимъ же клеммомъ, какъ у Billroth'a, съ которымъ больной былъ выписанъ изъ клиники. Въ дальнѣйшемъ теченіи носъ нѣсколько запалъ, но всетаки былъ настолько высокъ, что черезъ мѣсяцъ послѣ операціи больной надѣвалъ клеммъ только ночью, а днемъ носилъ обыкновенное пенсне, которое хорошо держалось; форма носа уже болѣе не измѣнялась.

Результатъ леченія Mikulicz считаетъ совершенно достаточнымъ, что особенно достигается тѣмъ, что надѣваемое днемъ пенсне „не только сохраняетъ форму носоваго хребта, но еще хорошо маскируетъ остатокъ безобразія".

Въ 1883 году Mikulicz произвелъ подобную же операцію, результатъ былъ хорошъ въ теченіи 2 1/2 мѣсяцевъ послѣ операціи; дальнѣйшихъ свѣдѣній о больной онъ не имѣлъ.

Не смотря на относительный успѣхъ операціи Mikulicz'a, разработка и развитіе способовъ выпрямленія запавшихъ носовъ на этомъ не останавились; въ 1886 г. König своимъ новомъ способомъ выдвинулъ на первый планъ остеопластику, и всѣ дальнѣйшіе изслѣдователи и усовершенствователи этого метода работали почти исключительно въ направленіи, даннымъ König'омъ.

König [1]) предлагаетъ производить операцію слѣдующимъ образомъ: сначала дѣлаютъ поперечный разрѣзъ на самомъ глубокомъ мѣстѣ сѣдлообразнаго перегиба; такимъ образомъ отдѣляютъ конецъ носа и крылья и опускаютъ ихъ книзу настолько, насколько это нужно, что бы будущій носъ былъ достаточной длины и чтобы концы носа и крылья не смотрѣли вверхъ и впередъ, а имѣли бы нормальное положеніе. На спинкѣ носа получается зіяющій дефектъ. Далѣе, начиная отъ спинки носа, вырѣзываютъ на лбу продолговатый вертикальный лоскутъ

---

[1]) König. Eine neue Methode der Aufrichtung eingesunkener Nasen durch Bildungen des Nasenrückens aus einem Haut — Periost—Knochenlappen der Stirn. Langenb. Archiv. XXXIV B. H. I. p. 165.

шириною около $^{3}/_{4}$ cm., а длиной достаточной по длинѣ для закрытія безъ напряженія сказаннаго дефекта; разрѣзомъ прорѣзывается и надкостница до самой кости; затѣмъ при помощи плоскаго долота отдѣляютъ корковый слой кости соотвѣтственно величинѣ лоскута и получаютъ такимъ образомъ кожный лоскутъ съ надкостницей и тонкой костной пластинкой. Этотъ лоскутъ отворачиваютъ книзу, чтобы поверхность съ костной пластинкой была обращена впередъ, а кожная назадъ, въ полость носа; далѣе перекидываютъ, какъ мостъ, черезъ дефектъ и пришиваютъ къ нижнему окровавленному краю дефекта. На этотъ лоскутъ накладываютъ кожный лоскутъ взятый съ боку со лба, который закрываетъ также и боковыя стороны дефекта, не закрытыя костнымъ лоскутомъ. Новообразованный носъ, благодаря костному мостику, получается очень прочный и имѣетъ высокій профиль. Костная пластинка при способѣ König'а не разсасывается, а напротивъ дѣлается болѣе плотной, прочной, что было доказано во всѣхъ четырехъ его случаяхъ. Этотъ способъ несомнѣнно имѣетъ большія достоинства: прочность носа, выдающійся его рельефъ и, если судить по рисункамъ König'а, носы получаются довольно красивой формы en face (рис. 5-й). Но есть и недостатки, умаляющія достоинства этой операціи. Во первыхъ, на переносьи получается очень большой некрасивый выступъ въ видѣ шишки, что совершенно ясно видно на рис. 2 къ статьѣ König'а; выступъ этотъ получается отъ того, что на кожу стараго носа на переносьи ложится кожно-надкостнично-костный лоскутъ, прилагая къ ней свой кожной поверхностью. Этотъ лоскутъ, перегибаясь пополамъ, кромѣ того несомнѣнно долженъ, хотя нѣсколько, пружинить; кромѣ того на него еще сверху накладывается кожный лоскутъ со лба кожей вверхъ; такъ что на переносьи получаются 3 слоя кожи, да между ними еще надкостница и костная пластинка. Во вторыхъ, на лбу больного остаются иногда замѣтные рубцы, одинъ по срединѣ, другой съ боку; боковой рубецъ кромѣ того нерѣдко (при сильномъ своемъ развитіи) оттягиваетъ кверху бровь, что видно на рис. 5. Опасностей отъ обнаженія венъ диплоэ при откалываніи костной пластинки со лба (trombosis, phlebitis, meningitis) не наблюдалось, какъ это показалъ König и модификаторы его метода, тогда какъ Langenbeck[1]) первый въ 1861 году

---

[1]) Langenbeck. Berlin. Klin. Wochensch. 1864 № 2.

указавшій путь къ методу König'а этого именно и боялся; хотя это и возможно при отсутствіи антисептики.

Указанные недостатки сп. König'а заставили искать если не кореннаго измѣненія его метода, то по крайней мѣрѣ устраненія этихъ недостатковъ. Починъ въ этомъ принадлежитъ Israël'ю [1]). Сначала онъ слѣдуетъ при операціи совершенно по методу König'а: отсѣкаетъ и опускаетъ книзу конецъ носа и крылья и точно также беретъ кожно-костный лоскутъ, также перегибаетъ его и сшиваетъ его съ нижнимъ краемъ дефекта. Рана на лбу зашивается, но этимъ и оканчивается первый актъ операціи, по König'у. Далѣе Israël оставляетъ окровавленную, обращенную впередъ, костную поверхность лоскута открытой, и она начинаетъ покрываться грануляціями, а съ краевъ начинается рубцеванье. Это краевое рубцеванье, стремясь все время къ срединѣ грануляціонной поверхности, тянетъ за собой кожу, которая покрываетъ заднюю поверхность этого опрокинутаго лоскута, и кожа переходитъ на переднюю гранулирующую поверхность, закрывая, наконецъ, какъ говоритъ Israël, $^2/_3$ ея пространства (dass sie denselben schliesslich zu $^2/_3$ seines Umfanges bedeckt). Далѣе Israël оттягиваетъ въ сторону при помощи крючковъ костный лоскутъ и разрѣзываетъ вдоль, по срединѣ, кожу лежащей подъ нимъ старой спинки носа; у верхняго и нижняго концовъ этого разрѣза онъ проводитъ въ сторону перпендикулярные разрѣзы и получаетъ такимъ образомъ съ той и другой стороны по 4-хъ угольному лоскуту, которые затѣмъ отсепаровываются отъ подлежащихъ тканей. Эти лоскуты должны закрыть боковые дефекты по сторонамъ новой спинки носа возстановленной, какъ сказано, по способу Konig'а. Такъ какъ у этихъ лоскутовъ внутренняя, обращенная въ полость носа поверхность, окровавлена, то, чтобы предупредить сильное развитіе рубцоваго стягиванія этихъ лоскутовъ впослѣдствіи, Israël дѣлаетъ подъ нее „подстилку“; для этого онъ съ той и другой стороны отсепаровываетъ съ носовой спинки ея кожные покровы, и опуская эти лоскуты взадъ, въ полость носа, накладываетъ уже на нихъ боковые 4-хъ угольные лоскуты; такимъ образомъ и внутренняя поверхность бо-

---

[1]) I. Israël. Eine neue Methode der Rhinoplastik bei Sattelnasen. Beilage zum Centralbl. f. Chir. 1887 г. № 25. p. 35.

ковыхъ лоскутовъ покрыта, какъ и наружная, кожей, которая впослѣдствіи, по мнѣнію нѣкоторыхъ авторовъ можетъ даже преобразоваться въ нѣчто подобное слизистой оболочкѣ. Въ концѣ концовъ онъ пришиваетъ эти боковые лоскуты къ новообразованной спинкѣ носа, а средина заживаетъ путемъ рубцеванья. I s r a ё l демонстрировалъ на XV съѣздѣ германскихъ хирурговъ 2-хъ больныхъ оперированныхъ по его методу и съ очень хорошими результатами.

I. R o t t e r [1]) нѣсколько измѣнилъ способъ Israёl'я тѣмъ, что „подстилку“ для боковыхъ лоскутовъ онъ бралъ изъ кожи лобнаго лоскута, которая у него была длиннѣе костной пластинки, а не равна ей, какъ у I s r a ё l'я; разщепляя ее по срединѣ, онъ опускалъ внизъ оба конца и накладывалъ на нихъ боковые лоскуты: средину же спинки, которая закрывалась у I s r a ё l'я рубцомъ онъ, закрывалъ кожей по способу T h i e r s c h'a.

Въ 1888 году д-ръ С а б а н ѣ е в ъ [2]) предложилъ свой методъ возстановленія носоваго хребта при полной ринопластикѣ и для исправленія запавшихъ, сѣдлообразныхъ носовъ, исходя изъ положенія, что, замѣняя съ успѣхомъ, напримѣръ операцію K ö n i g'a, при его способѣ получается меньше наружныхъ поврежденій и слѣдовательно меньше безобразящихъ рубцовъ. Запавшій носъ отворачиваютъ въ сторону противуположную той, откуда берется костная пластинка, разсѣкая мягкія ткани разрѣзомъ B r u n s'a въ видѣ предложеннымъ для временной резекціи носа, при чемъ „нижнее колѣно разрѣза можетъ быть проведено прямо параллельно нижнему краю aperturae pyriformis, отъ одного угла ея къ другому, а верхнее, въ области переносья, смѣло можетъ переходить за срединную линію“. Затѣмъ выпиливаютъ стропило, ставятъ и укрѣпляютъ его на мѣстѣ и ждутъ пока оно прочно не приростетъ. На этотъ костный хребетъ и натягиваются предварительно расправленныя мягкія ткани носа, т. е. иными словами носъ ставится на свое прежнее мѣсто покрывая собой возстановленный носовой хребетъ.

---

[1]) I. R o t t e r Plastische Operation in der Mundhöle und an der Nase. Münchene Medic. Wochensch 1889 г. № 30, 31, 32. (Central. bl. f. Chir 1889. Bielage. № 29, p. 50).

[2]) С а б а н ѣ е в ъ Op. cit. стр. 51.

Самъ д-ръ Сабанѣевъ по сказанному методу не оперировалъ.

Czerwinski [1]) считая методъ König'a значительно затруднительнымъ въ техническимъ отношеніи (большая ломкость костной пластинки (со лба), трудность получить ее тонкой, вслѣдствіе чего получается короткая носовая спинка, и весь носъ представляется неуклюжимъ), предлагаетъ свой методъ ринопластики при сѣдлообразныхъ носахъ. Изъ середины лба вырѣзываютъ длинный овальный кожный лоскутъ вмѣстѣ съ надкостницей; ножка лоскута должна находиться на томъ мѣстѣ, какъ это принято было при старыхъ оперативныхъ методахъ т. е. по срединѣ, между бровями (Gräfe). Когда лоскутъ отдѣленъ, его складываютъ вдвое такъ, что его вершина ложится у ножки, и надкостница прилегаетъ къ надкостницѣ; получается почти равнобедренный треугольникъ, основаніе котораго находится наверху, на мѣстѣ перегиба лоскута, а вершина внизу, у ножки.

Чтобы лоскутъ не разогнулся, и поверхности надкостницы не разошлись между собой, накладываютъ швы. Этимъ оканчивается первый актъ операціи. Когда обращенныя другъ къ другу поверхности надкостницы прочно сростутся между собой, тогда и приступаютъ собственно къ исправленію запавшаго носа. Этотъ актъ операціи состоитъ въ исправленіи хрящевой части носа, которое заключается въ томъ, что кончикъ носа и крылья поперечнымъ разрѣзомъ отдѣляютъ отъ носовой спинки и опускаютъ книзу и, опрокинувши лоскутъ, по освѣженіи его краевъ, вшиваютъ его въ дефектъ.

Czerwinski говоритъ, что въ техническомъ отношеніи эта операція легче, а въ косметическомъ не менѣе удовлетворительна, чѣмъ способъ König'a, но однако на живомъ онъ ее не примѣнялъ.

Д-ръ Дьяконовъ [1]) въ 1891 году предлагаетъ слѣдующее видоизмѣненіе способа König'a: запавшій сѣдлообразный носъ разрѣзомъ въ видѣ фигуры $\wedge$ отсѣкаютъ у самаго его корня

---

[1]) Czerwinski. Zur Technik der Rhinoplastik. Centralbl. f. Chir. 1889 г. № 8 p. 129.

[2]) Дьяконовъ. Къ вопросу о ринопластикѣ при запавшемъ носѣ. Хир. Лѣт. 1891 г. Т. I. Кн. 1 стр. 13.

(разрѣзъ Ollier), а не на самомъ глубокомъ мѣстѣ сѣдла (разрѣзъ König'а), и опускаютъ внизъ кончикъ и крылья носа, отдѣливши ихъ отъ подлежащихъ костей; затѣмъ изъ лба выкраиваютъ лоскутъ не менѣе 1 cm въ ширину и около 5 cm. въ длину; лоскутъ берется съ надкостницей и тонкой костной пластинкой, которую откалываютъ долотомъ (кожно-надкостнично-костный лоскутъ König'а); основаніе этаго лоскута, какъ и при сп. König'а, находится внизу, у переносья. Далѣе этотъ лоскутъ перегибаютъ у его основанія чтобы кожная поверхность была обращена назадъ, въ полость носа, а окровавленная, костная смотрѣла впередъ.

„Свободный (переднiй?) край этого костнаго лоскута прикрѣпляется швомъ къ соотвѣтствующему мѣсту внутренней (окровавленной) поверхности кожнаго (образованнаго какъ только что описано изъ мягкихъ тканей прежней носовой спинки) лоскута, окровавленная же поверхность этого послѣдняго покрываетъ собою смотрящую впередъ окровавленную костную поверхность костно-кожнаго лоскута, причемъ остается непокрытою и предоставляется заживленію чрезъ грануляціи лишь очень небольшая поверхность у переносья. Края /\ — образнаго разрѣза соединяются швами съ краями раны на щекахъ“ [2]).

Такимъ образомъ по сп. д-ра Дьяконова отсѣченный носъ нужно надвинуть на опущенный внизъ кожно-костный лоскутъ König'а настолько, насколько хватитъ кожи, чтобы безъ напряженія закрыть этотъ послѣднiй. Кожи при запавшихъ носахъ всегда бываетъ настолько достаточно, что это дѣйствительно въ большинствѣ случаевъ должно удасться. Новообразованный носъ имѣетъ свои прежніе кожные покровы и новую прямую спинку изъ лоскута König'а. Только небольшую поверхность у переносья нельзя бываетъ закрыть, такъ какъ для этаго пришлось бы, слишкомъ натягивать кожные покровы, что невыгодно для срощенія, и она заживаетъ per secundam intentionem. Что же касается до того, что мягкія ткани, образующія боковыя стѣнки носа, по обѣ стороны его спинки, на своей поверхности, обращенной въ полость носа, не имѣютъ эпителіальнаго покрова; онѣ окровавлены и должны, слѣдовательно, подвергнуться рубцеванью, и такимъ образомъ сморщи-

---

[2]) Ibidem стр. 14.

ться впослѣдствіи; то это обстоятельство д-ръ Дьяконовъ считаетъ преувеличеннымъ опасеніемъ, такъ какъ эти свободныя поверхности не велики; или же, если кто пожелаетъ всетаки не имѣть его, то этого можно избѣжать, давши имъ подстилку по сп. Rotter'а.

Къ статьѣ д-ра Дьяконова приложенъ портретъ оперированнаго по его способу черезъ 2½ мѣс. послѣ операціи. Результатъ получился, судя по описанію случая, вполнѣ хорошій.

Проф. Бобровъ[1]) 15-го Сентября 1891 года произвелъ операцію по способу д-ра Дьяконова, но съ нѣкоторымъ ея видоизмѣненіемъ. Операцію онъ дѣлитъ на 3 акта: 1-й актъ — отдѣленіе, отсѣченіе запавшаго носа: /\—образный разрѣзъ Ollier; 2 актъ—приготовленіе костно-кожнаго лоскута въ качествѣ подпорки изъ лба. Этотъ лоскутъ былъ приготовленъ слѣдующимъ образомъ: на лбу былъ очерченъ Т—образный лоскутъ шириною не болѣе 1 cm., длиною въ 5 cm.; основаніе этаго лоскута было внизу, между бровями. „Концы горизонтальной вѣтви (какой длины?) отпрепарованы съ той и съ другой стороны вмѣстѣ съ надкостницей и только до линіи вертикальной вѣтви". Вертикальная же вѣтвь была отдѣлена не только съ надкостницей, но и съ костной пластинкой въ 2-хъ верхнихъ третяхъ, нижняя же треть содержала только надкостницу. Такимъ образомъ этотъ Т—образный лоскутъ въ двухъ верхнихъ третяхъ своей вертикальной вѣтви состоялъ изъ кожи, надкостницы и костной пластинки, а въ остальныхъ частяхъ только изъ кожи и надкостницы. Далѣе этотъ лоскутъ у его основанія отворачиваютъ внизъ (какъ у König'а и др.), подводятъ и прилаживаютъ подъ отсѣченную часть носа, причемъ боковыя вѣтви служатъ подкладной носовымъ крыльямъ. 3-й актъ операціи—сшиваніе краевъ /\—образнаго разрѣза и трансплантація кожи по сп. Thirsch'а небольшаго участка открытой, окровавленной поверхности у основанія кожно-костнаго лоскута, которую нельзя закрыть стягиваньемъ краевъ /\ разрѣза Ollier.

Результатъ (черезъ 5 мѣсяцевъ послѣ операціи) былъ очень хорошій, судя по описанію случая.

По способу д-ра Дьяконова въ 1892 году оперированъ

[1]) Проф. Бобровъ. Возстановленіе сѣдлообразно запавшаго носа. Хир. Лѣтоп. 1892 г. Т. II. кн. 4. стр. 532.

вали Проф. Склифосовскій [1]) и д-ръ Кузнецовъ [2]) и остались довольны результатами операцій; первый спустя черезъ 3 мѣсяца, второй черезъ 1 мѣсяцъ. Самъ д-ръ Дьяконовъ 30 сент. 1891 оперировалъ, примѣнивши водоизмѣненіе Проф. Боброва, причемъ въ 3-мъ актѣ ему пришлось (уже въ Ноябрѣ того же года) сдѣлать измѣненіе, очень похожее на сп. Israël'я: для закрытія окровавленной поверхности у переносья онъ взялъ кожу старой спинки носа, которая лежитъ подъ кожно-костнымъ лоскутомъ; въ видѣ 2-хъ четыреугольныхъ лоскутовъ онъ высвободилъ ее изъ подъ костнаго лоскута и ими же покрылъ его, т. е. новую спинку носа; хотя всетаки эти лоскуты не могли закрыть всего пространства, и въ срединѣ послѣдовало вторичное заживленіе.

Результатъ (черезъ 3 мѣсяца послѣ операціи) авторъ считаетъ вполнѣ удовлетворительнымъ.

Въ другомъ случаѣ въ 1892 году д-ръ Дьяконовъ исправилъ запавшій носъ и возстановивъ отсутствовавшую Septum mobile, взявши только кожный лоскутъ изъ области костнаго отдѣла носа, а перегородку изъ верхней губы, изъ ея Philtrum. Кожный лоскутъ онъ подмостилъ подъ отдѣленный поперечнымъ разрѣзомъ носъ такъ, что кожная его поверхность была обращена въ полость носа, а окровавленная пришла въ соприкосновеніе съ окровавленной поверхностью слизистой оболочки носа. Сдѣлано это было съ цѣлью „замѣнить рубцовую ткань на слизистой оболочкѣ носа здоровыми покровами и тѣмъ исправить существующее западеніе и вмѣстѣ съ тѣмъ помѣшать дальнѣйшему рубцеванію и западенію". Результатъ былъ удачный (черезъ 1 мѣсяцъ послѣ операціи).

Въ 1893 году на XXII съѣздѣ германскихъ хирурговъ J. Wolff [3]) при сѣдлообразныхъ носахъ предложилъ поступать слѣдующимъ оброзомъ: носъ отсѣкается заостренымъ кверху, языкообразнымъ разрѣзомъ, причемъ вершина этаго разрѣза заходитъ выше линіи бровей; затѣмъ непосредственно надъ incisura nasalis скалывается соотвѣтственной величины костная пластинка и опускается внизъ по направленію къ кончику носа, представляя изъ себя новообразованный костный носовой хребетъ на мѣстѣ прежде бывшаго сѣдла. Отдѣленный носъ при этомъ лишь немного опускается книзу, и края

---

[1]) Хир. Лѣт. ibid стр. 536.

[2]) Ibidem стр. 536.

[3]) Centralbl. f. Chir, 1893 г., № 30, Beilage p. 30.

кожной раны сшиваются между собой. Wolff оперировалъ такимъ образомъ 3 раза.

Не смотря на то, что сп. Wolff'а имѣетъ ту выгоду, что на лбу не остается никакихъ рубцовъ, за то онъ обладаетъ другими недостатками: костная пластинка подвижна съ обѣихъ сторонъ, слѣдовательно легко можетъ смѣститься и тѣмъ уничтожить эффектъ операціи, а главное это то, что этотъ способъ годится только для легкихъ случаевъ, когда углубленіе выражено незначительно; для случаевъ же выраженныхъ рѣзко такая пластинка будетъ коротка и слаба и не будетъ представлять собой прочной опоры (см. мнѣнія Schede, Israёl'я и König'а).

Мы не будемъ останавливаться на способахъ Dieffenbach'а, Roser'а даже Mikulicz'а, какъ имѣющихъ только историческій интересъ; наше вниманье обращено только на остеопластическіе методы, главнымъ образомъ Ollier, König'а, Israel'я и др., такъ какъ только они въ настоящее время повсемѣстно имѣютъ широкое примѣненіе.

Всѣ эти методы исправленія запавшихъ носовъ, какъ видно изъ описанія самихъ авторовъ, могутъ давать вполнѣ благопріятные въ косметическомъ отношеніи результаты, но всетаки изъ того же описанія совершенно ясно, какъ не легки они въ техническомъ отношеніи, а иногда даже прямо невыполнимы вслѣдствіе хрупкости, ломкости кости. Въ самыхъ благопріятныхъ случаяхъ нельзя отколоть цѣльной костной пластинки. Но и въ случаяхъ полной удачи впослѣдствіи можетъ получиться неблагопріятный результатъ или вслѣдствіе омертвѣнія пересаженной кости отъ недостаточнаго питанія или отъ ея разсасыванья. Помимо всего этого костную опору нельзя сдѣлать достаточно высокой и настолько сильной, чтобы она совершенно могла противустоять рубцовому стягиванью расправленныхъ на ней носовыхъ покрововъ.

Всѣ эти способы, съ откалываньемъ костной пластинки со лба, въ случаяхъ полной удачи оставляютъ на лбу паціента вдавленный, глубокій, совершенно ясно видный рубецъ, именно на томъ мѣстѣ, откуда была взята костная пластинка для подпоры носа. На переносьи, гдѣ проводится при этихъ способахъ поперечный разрѣзъ, также остается очень замѣтный рубецъ.

Въ случаѣ же неудачи ко всему этому присоединяется еще и опустившійся носъ, поднять который снова путемъ остеопластики далеко не всегда можетъ удасться.

König послѣ операціи Leisrink'a и Miculicz'a высказывается въ пользу исправленія сѣдлообразныхъ носовъ при помощи искусственныхъ стропилъ.

„По моему мнѣнію, говоритъ онъ, въ виду неудовлетворительности оперативныхъ способовъ, попытка Leisrink'a заслуживаетъ подражанія въ соотвѣтственныхъ случаяхъ (при сѣдлообразномъ носѣ и т. д.)“ [1]).

Ollier, творецъ остеопластическихъ методовъ, выражается еще болѣе опредѣленно противъ остеопластики носоваго хребта. „Въ послѣдніе годы однакоже я, говоритъ онъ, менѣе часто прибѣгалъ къ остеопластическимъ операціямъ, благодаря подпоркамъ изъ платины Claude'a Martin'a, которыя накладываются при помощи острыхъ гвоздиковъ на костную периферію передняго отверстія fossae nasalis и переносятся совершенно свободно. Эти металлическія подпорки—драгоцѣнное средство для ринопластики: онѣ позволяютъ получать носы болѣе правильные и стойкіе, чѣмъ тѣ, которые мы дѣлаемъ только при помощи надкостницы и костныхъ пластинокъ; и если мы не будемъ избѣгать этого послѣдняго средства, то оно упроститъ операцію и усовершенствуетъ окончательные результаты“ [2]).

Ollier высказалъ это мнѣніе въ февралѣ 1891 года и въ доказательство онъ могъ привести только нѣсколько операцій съ металлическими подставками: случаи Létiévant'a, Poncet и свои собственные; наша клиника располагала уже въ это время 13 случаями операцій съ золотою стропилкою. Эти случаи, не смотря на нѣкоторые и неудачные, могутъ только служить подтвержденіемъ мнѣнія Ollier [3]).

---

[1]) Кёнигъ, Частная Хирургія. Т. I стр. 270.

[2]) Ollier. Revue de Chirurgie 1891 № 2 p. 118.

[3]) Получивши нашу статью (предварительное собщеніе) «Ринопластика съ золотою стропилкою» [1]) Ollier частнымъ письмомъ отъ 25 апрѣля 1892 года отвѣтилъ намъ между прочимъ слѣдующее: «искренне благодарю за ту счастливую мысль, которую Вы вносите своимъ сообщеніемъ въ вопросъ о ринопластикѣ съ металлическими подставками. Я думаю, что золото должно быть совершенно равнозначущимъ платинѣ, и Вы должны получить такую же переносимость и стойкость аппарата».

[1]) М. Красинъ. «Врачъ», 1892 г., № 2.

IV.

Предложеніе создать искусственный скелетъ носа взамѣнъ разрушенныхъ носовыхъ костей и хрящей принадлежитъ J. N. Rust'у, который высказалъ его въ 1817 году [1]).

Онъ предложилъ при полной потерѣ носовыхъ покрововъ и разрушеніи носоваго скелета производить ринопластику изъ кожи лба, причемъ кожный лоскутъ долженъ быть положенъ на вставленную предварительно въ носовую полость весьма тонко сдѣланную подставку, укрѣпленную тамъ при помощи пружинъ. Изъ какого матеріала должна была быть сдѣлана такая стропилка, какъ укрѣпить ее въ носовой полости, мы, не имѣя подъ руками статьи Rust'а, не можемъ дать никакихъ указаній. Весьма вѣроятно, что стропилка должна была быть металлической, такъ какъ она укрѣплялась на мѣстѣ при помощи пружинъ (металлическихъ), хотя, конечно, на это весьма многое можно возразить. Далѣе мы не знаемъ, произвелъ ли Rust хотя одинъ разъ предложенную имъ операцію.

Klein былъ первымъ изъ хирурговъ, который въ 1826 году описалъ свою попытку вставить золотую пластинку вмѣсто носоваго хребта [2]).

Поводомъ для операціи была слѣдующая исторія: одна молодая и очень занятая собой принцесса пожелала имѣть красивый носъ, такъ какъ обладала маленькимъ плоскимъ носикомъ. Чтобы доставить ей это, Klein сдѣлалъ попытку

---

[1]) Rust's Magazin. 1817 Bd 2 p. 377. (Цитир. по Zeis (die Literatur) op. cit. p. 95 и № 855).

[2]) Zeis op. cit. p. 88 № 764.

за вознагражденіе на „презрѣнномъ тѣлѣ“ (in corpore vili) одного госпитальнаго служителя: чрезъ продольный разрѣзъ вдоль носоваго хребта онъ вложилъ ему подъ кожу на спинку носа пластинку изъ чистаго золота. Послѣ того какъ оказалось, что служитель прекрасно переносилъ эту пластинку, Klein рѣшилъ по тому же способу произвести операцію и принцессѣ; но она была такъ труслива, что невозможно было приступить къ операціи. Тогда ее крѣпко привязали къ стулу, но и это не помогло, такъ какъ она убѣжала вмѣстѣ съ стуломъ.

Такъ операція на принцессѣ и не удалась; у госпитальнаго же служителя золотая пластинка была вынута обратно.

Galenzowsky въ 1827 году вставилъ свинцовую стропилку, но послѣ снова долженъ былъ удалить [1]), такъ какъ, вѣроятно, паціентъ его не могъ ее переносить. Zeis, ссылаясь на Sick'а, говоритъ, что Galenzowsky вставлялъ не стропилку, а только свинцовыя трубочки для того, чтобы ноздри не спадались послѣ ринопластики [2]). Кто правъ, Dieffenbach или Zeis, рѣшить мы не можемъ, такъ какъ не могли достать ни статьи Galenzowsk'аго, ни статьи Sick'а, чтобы провѣрить сказанное.

Tyrell въ 1835 году описалъ случай ринопластики, въ которомъ онъ примѣнилъ стропилку, сдѣланную изъ платины. Попытка эта оказалась неудачной, такъ какъ стропилка была вытолкнута наружу благодаря рубцовому стягиванью носовыхъ покрововъ [3]).

Heusser въ своихъ „Оперативно-хирургическихъ Опытахъ“, изданныхъ въ 1852 году, предлагаетъ употреблять для ринопластики стропилку, сдѣланную изъ гуттаперчи. Намъ совершенно не извѣстно, сколько разъ онъ произвелъ такую операцію, переносилась ли стропилка больными, и вообще какой былъ результатъ операцій [4]).

Dieffenbach въ своей „Оперативной Хирургіи“ упоминая о Rust'ѣ, Klein'ѣ, Galenzowsk'омъ и Tyrell'ѣ говоритъ о ринопластикѣ съ искусственнымъ скелетомъ носа слѣдующее:

---

[1]) Dieffenbach op. cit. p. 374,

[2]) Zeis op. cit. (Die Literatur) p. 248 и № 874.

[3]) Zeis. № 900 и p. 248,

[4]) Ibidem. № 739.

„я только однажды пытался произвести эту операцію у одного мущины, страдавшаго много лѣтъ сифилисомъ, у котораго носъ былъ совершенно плоскій“. Стропилка была приготовлена изъ золотой пластинки по формѣ носа, безъ перегородки, наружные края этой пластинки были загнуты въ видѣ отгиба въ 4 линіи шириной, чтобы они не могли прорѣзать кожи. Чтобы вставить стропилку въ носовую полость, Dieffenbach отрѣзалъ septum mobile какъ разъ у ея прикрѣпленія къ кончику носа и получилъ такимъ образомъ широкій входъ для стропилки въ носовую полость. Затѣмъ онъ на нѣкоторомъ (достаточномъ) протяженіи отдѣлилъ мягкія части носа и приподнялъ ихъ кверху при помощи полипныхъ щипцовъ. Золотая стропилка при помощи корнцанга была вставлена въ носовую полость, продвинута до самаго верхняго пункта и при помощи давленія пальцемъ снаружи, а корнцангомъ изнутри, была поставлена такъ, что носъ принялъ совершенно натуральную форму. Перегородка была пришита къ кончику носа однимъ швомъ при помощи булавки (обвивной, 8—образный шовъ).

„Видъ человѣка былъ поразительно естествененъ, но однако радость была недолгая“. Безъ всякихъ видимыхъ воспалительныхъ явленій стропилка стала настолько подвижной, что край ея соскользнулъ и проникъ въ носовую полость; почему ее и пришлось удалить.

Позднѣе больному была произведена ринопластика изъ кожи лба [1]).

Послѣ Dieffenbach'а долгое время никто не производилъ уже болѣе попытки ринопластики съ золотой или вообще съ искусственной стропилкой: неудачи испытанныя знаменитымъ хирургомъ и его предшественниками были приняты за безусловное доказательство непригодности способа, и онъ былъ преданъ забвенію. Мало того, что объ немъ стали забывать; тѣ, кто зналъ объ этихъ попыткахъ, когда имъ приходилось говорить о нихъ, относились къ нимъ весьма неодобрительно: такъ Шимановскій замѣчаетъ, что хирургъ, который надѣется достичь успѣха при помощи подобныхъ операцій, очевидно игнорируетъ то, что можетъ представить пластическая хирургія, и незаслуженно умаляетъ радостные успѣхи, полученные въ этой

[1]) Dieffenbach. Op. cit. p. 374.

области за послѣднее время [1]). Но однако неудачи остеопластики заставили хирурговъ обратить вниманье снова на предложеніе Rust'а.

Въ 1872 году Mühlreiter пытался поднять опустившійся носъ при помощи особаго аппарата въ видѣ шины изъ золота и каучука, опиравшагося при помощи платиновой проволоки на искусственное небо. Этотъ аппаратъ, введенный черезъ ноздрю въ носовую полость, былъ тамъ расправленъ, платиновая проволока была проведена чрезъ имѣвшееся въ небѣ отверстіе и поднимала аппаратъ опираясь на искусственное небо. Форма носа приняла удовлетворительный видъ, но неизвѣстно, насколько продолжителенъ былъ эффектъ операціи [2]).

Въ 1877 году Leisrink предложилъ производить ринопластику при помощи стропилки, сдѣланной изъ янтаря [3]).

Операцію онъ произвелъ въ 1876 году. Носъ больнаго былъ совершенно плоскій; въ профиль можно было видѣть только выдающуюся верхнюю губу и скуловыя кости. Носовыя кости, сошникъ, хрящевая перегородка отсутствовали; кожныя же покровы носа вездѣ были цѣлы. Leisrink, не смотря на неудачныя попытки своихъ предшественниковъ, въ виду неудовлетворительности, по его мнѣнію, извѣстныхъ тогда способовъ, главнымъ образомъ—лучшаго изъ нихъ сп. Ollier, рѣшился испытать совершенно забытый способъ—ринопластику съ искусственной стропилкой. Онъ рѣшилъ взять матеріаломъ для стропилки янтарь, благодаря его легкости, а главное по неспособности окисляться подъ вліяніемъ доступа воздуха.

Стропилка была сдѣлана однимъ художникомъ (г. Рампендаль) такъ, что соотвѣтствовала наружной формѣ носа.

Чтобы поставить стропилку на мѣсто носоваго хребта, Leisrink провелъ поперечный дугообразный разрѣзъ черезъ всю толщу носа тотчасъ надъ началомъ крыльевъ отъ одной щеки до другой; отъ средины этого разрѣза былъ проведенъ другой—вверхъ до корня носа. Получились два треугольные лоскута, которые были на всемъ своемъ протяженіи от-

---

[1]) Сабанѣевъ. Остеопластика носоваго хребта. Дисс. 1888 г. стр. 29.

[2]) M. Äyräpää. Die ortopedische Behandlung der Sattelnase mittelst von der Zahnheilkunde gebotenen Hülfsmitteln. Finland. 1892 г. p. 30—31.

[3]) Leisrink. Zur Rhinoplastik. Centralbl. f. Chir. 1877 г. № 19.

сепарованы, и носовая полость была широко раскрыта. Стропилка была поставлена на свое мѣсто, но, вслѣдствіе сильнаго напряженія при стягиваніи наложенныхъ на нее лоскутовъ, такъ какъ стропилка оказалась велика, пришлось провести добавочные поперечные разрѣзы на щекахъ и дальше подсепаровать лоскуты. Послѣ этого ихъ можно было сшить между собой уже безъ всякаго напряженія. Prima intentio. Носовой хребетъ былъ совершенно прямой, и только кончикъ носа былъ нѣсколько опущенъ. Черезъ четыре недѣли послѣ операціи стропилка сошла съ своего мѣста, вывихнулась вслѣдствіе рубцоваго давленія на носовой хребетъ, такъ что ее было видно въ носовой полости. Эти сдвиганія были еще нѣсколько разъ, такъ что всякій разъ приходилось снова ставить ее на мѣсто, что было нетрудно; но черезъ нѣсколько мѣсяцевъ послѣ операціи эти сдвиганія стропилки съ мѣста прекратились, и она, оставаясь въ носовой полости въ теченіи 5 мѣс., не вызывала никакого раздраженія.

Въ 1879 году Mikulicz опубликовалъ слѣдующій способъ выпрямленія запавшаго носа [1]). Одна 27 л. дама вслѣдствіе сифилиса потеряла хрящевой остовъ носа и получила типическій сѣдлообразный носъ. Mikulicz подъ наркозомъ ввелъ въ носовую полость тенотомъ и подкожно, справа и слѣва, отдѣлилъ носъ отъ фиксирующихъ рубцовъ такъ, что онъ могъ быть совершенно выпрямленнымъ введенными черезъ ноздри тампонами. Этимъ удовольствоваться, конечно, было нельзя; необходимо было удержать носъ въ этомъ положеніи на возможно долгое время, чтобы снова онъ не былъ стянутъ рубцовыми сращеніями. Для этого Miculicz устроилъ поддерживающій аппаратъ изъ двухъ симметрическихъ проволочныхъ дугъ, обтянутыхъ каучукомъ; каждая дуга введена была въ носовую полость отдѣльно, концы ихъ были поставлены на края apert. pyriformis, и на этихъ дугахъ, какъ на обручахъ были растянуты носовые покровы. 6 дней больная, не вынимая, проносила этотъ аппаратъ; обѣ дуги лежали правильно; носъ имѣлъ совершенно нормальный видъ. Далѣе, ежедневно утромъ и вечеромъ дуги вынимались, очищались и вставлялись снова, что въ началѣ было болѣзненно, но боль-

---

[1]) Miculicz. Wien .Med. Wochensch. 1879. (Arch. f. Clin. Chir. B. XXX p. 106—118) № 46.

ная скоро привыкла. Результатъ черезъ 2 мѣсяца послѣ операціи, когда авторъ демонстрировалъ больную въ обществѣ Вѣнскихъ врачей былъ таковъ, что никто не замѣтилъ и слѣдовъ прежде бывшаго безобразія.

Однако спустя еще мѣсяцъ, т. е. черезъ 3 мѣсяца послѣ операціи, эта дама писала Mikulicz'у, что введеніе аппарата сдѣлалось болѣзненнымъ, труднымъ, и дужки черезъ нѣсколько часовъ послѣ введенія выходили изъ правильнаго положенія. Вскорѣ послѣ этого больная вслѣдствіе родовъ должна была на время совершенно прекратить введеніе аппарата и когда послѣ она снова захотѣла начать вводить его, то ввести было уже невозможно, и носъ снова началъ западать. Не смотря на неудачу, Mikulicz еще 3 раза оперировалъ по тому же способу. Въ первомъ случаѣ онъ потерпѣлъ полную неудачу: его паціентъ, потерявши терпѣніе, совершенно не могъ самостоятельно вводить аппаратъ, почему операція и осталась безъ хорошаго результата. Во второмъ случаѣ, не смотря на то, что больной по выпискѣ изъ больницы вынужденъ былъ прекратить введеніе аппарата, всетаки черезъ $2\frac{1}{2}$ года послѣ операціи носъ, по словамъ самого больнаго, получилъ „приличную форму“.

Въ 3-мъ случаѣ полученъ былъ значительно лучшій результатъ операціи. Случай этотъ касался 18 л. дѣвушки, очень занятой собой; благодаря чему больная очень скоро научилась введенію аппарата и совершенно довольная результатомъ операціи уѣхала домой. Черезъ $9\frac{1}{2}$ мѣсяцевъ послѣ операціи она написала Mikulicz'у слѣдующее: „съ моимъ носомъ дѣло обстоитъ хорошо; я всегда ношу подпорку, *однако она не имѣетъ болѣе твердости* (?), какъ въ первые 3 мѣсяца. Я каждый вечеръ вынимаю ее изъ носа и снова ввожу утромъ; тогда она стоитъ много прочнѣе, и носъ имѣетъ прекрасную форму, особенно правая сторона имѣетъ почти нормальный видъ. До введенія подпорки носъ немного западаетъ; на мѣстѣ прежняго западенія замѣтна красноватая полоска. Болей совершенно нѣтъ“.

Относительный успѣхъ операціи въ данномъ случаѣ Mikulicz объясняетъ тѣмъ, что носъ остается ночью безъ аппарата, который носится только днемъ; это обстоятельство дѣлаетъ рубецъ болѣе уступчивымъ вслѣдствіе меньшаго раздраженія.

Очень важнымъ условіемъ для успѣха операціи по мнѣнію Mikulicz'a является интиллигенція, сила воли со стороны больнаго для проведенія леченія, т. е. для введенія и ношенія аппарата, иначе не стоитъ и дѣлать операціи.

Въ какихъ случаяхъ достигается продолжительное возстановленіе запавшаго носа, основываясь на своихъ данныхъ, Mikulicz сказать еще не можетъ, и желалъ бы, чтобы другіе товарищи испытали бы его методъ и сдѣлали бы сообщенія.

„Если уже западеніе хрящеваго носоваго скелета имѣло такое неполное излеченіе, говоритъ Mikulicz, то подобное средство при дефектахъ въ костной части носоваго скелета должно дать еще менѣе успѣха".

Для этихъ случаевъ онъ предлагаетъ другой поддерживающій аппаратъ, который онъ примѣнилъ въ 1881 г.

Онъ оперировалъ одного молодого человѣка, у котораго сифилисомъ были разрушены носовыя кости, костная перегородка (сошникъ); хрящи носовыхъ крыльевъ и частью хрящевая перегородка были цѣлы. Носъ былъ приподнятъ кверху и вдавленъ посрединѣ. Начало операціи было такое же, какъ и въ предъидущихъ случаяхъ: тенотомомъ были перерѣзаны внутри носа всѣ фиксирующіе рубцы и носъ былъ выпрямленъ на нормальную высоту тампономъ изъ іодоформой марли. Черезъ 10 дней послѣ операціи былъ введенъ въ носовую полость поддерживающій аппаратъ (см. рис. 1.). „Точка опоры аппарата лежала на нижнемъ краю incisurae pyriformis. Продольная палочка верхнимъ своимъ концомъ покоилась на лобной кости и поддерживала кверху во всю свою длину носовой хребетъ". При помощи двухъ шарнировъ аппаратъ можно было сложенный ввести въ носовую полость и тамъ расправить и также легко сложить и вынуть его обратно. Больной 2 раза въ день самъ продѣлывалъ это, но вскорѣ вводить стало все труднѣе и труднѣе, пришлось уменьшать размѣры аппарата, а въ концѣ концовъ и вовсе оставить его. Западеніе носа стало не менѣе, чѣмъ до операціи.

Этотъ неудачный случай заставилъ Mikulicz'a прибѣгнуть къ тому способу, о которомъ мы уже сказали въ главѣ объ исправленіи запавшихъ носовъ, и такимъ образомъ онъ вынужденъ былъ совершенно отказаться отъ своего метода.

Въ 1886 году A. Poncet (изъ Ліона) опубликовалъ случай ринопластики при помощи платиновой стропилки [1]).

Въ своей статьѣ онъ говоритъ, что Létiévent на конгрессѣ въ Парижѣ въ 1878 году сдѣлалъ сообщеніе объ одномъ случаѣ, гдѣ, по поводу полнаго разрушенія носа эпителіомою, была примѣнена имъ ринопластика съ аллюминіевой стропилкой; въ слѣдующемъ 1879 году тотъ же Létiévent дѣлалъ сообщеніе на конгрессѣ въ Монпелье о другомъ случаѣ такой же операціи. Ни первое, ни второе сообщеніе не произвело никакого впечатлѣнія.

Собственно идея примѣненія стропилки, какъ искусственнаго носоваго хребта, принадлежала по словамъ Poncet Martin'у, a Létiévent только первый осуществилъ ее. Онъ примѣнялъ эту операцію еще 3 раза, но такъ какъ всѣ его случаи зависѣли отъ разрушенія носа эпителіомой, то рецидивы затемнили результаты операціи.

Въ 1885 году къ Poncet обратилась за помощью 20 л. дѣвушка, у которой сифилитическимъ процессомъ (syphilis haereditaria tarda) были разрушены кожные покровы на спинкѣ носа, особенно съ лѣвой стороны; оставался лишь кончикъ носа и крылья; носовая перегородка, сошникъ также были разрушены. Носъ слѣдовательно представлялся провалившимся и кромѣ того вмѣсто спинки, за исключеніемъ узкаго кожнаго мостика съ правой стороны, былъ значительный дефектъ тканей удлиненно-овальной формы.

Poncet, вспомнивши операціи Létiévent'a, рѣшилъ послѣ предварительнаго противусифилитическаго леченія произвести своей больной ринопластику при помощи искусственной стропилки. Martin приготовилъ „изящную" платиновую стропилку изъ пластинки шириной 6 mm. сообразно съ покатостью спинки носа, на концѣ согнутой соотвѣтственно кончику носа и продолжавшейся кзади какъ septum mobile. Вблизи изгиба этой пластинки была придѣлана снизу выпуклостью другая пластинка, согутная дугой (для расправленія носовыхъ крыльевъ). (Рис. 2).

На мѣстѣ такая стропилка должна была быть укрѣплена при помощи отходящихъ отъ свободныхъ концовъ ея тонкихъ платиновыхъ гвоздей.

---

[1]) A. Poncet. De la rhinoplastie sur appareil prohétine. Ptogres Médical. 1886 г. p. 878.

Операція была произведена 1 августа 1885 года. Сначала былъ поднятъ и отодвинутъ (въ сторону) кончикъ носа, и края дефекта были освѣжены; затѣмъ прилажена стропилка къ ея мѣсту и укрѣплена такимъ образомъ: буравомъ были просверлены 3 дырочки въ 1 mm. шириной и около 5 mm. глубиной, одна на мѣстѣ соединенія носовыхъ костей съ лобнымъ отросткомъ, а двѣ боковыя на основаніи apophyse montante; въ эти отверстія и были введены гвозди стропилки. Затѣмъ по мѣркѣ былъ выкроенъ лобный лоскутъ съ надкостницей, который и покрылъ дефектъ вмѣстѣ съ вставленной стропилкой.

Черезъ 9 мѣсяцевъ послѣ операціи (3 апрѣля 1886 года) форма носа не оставляла желать ничего лучшаго; больная могла сморкаться, не испытывая ни неловкости, ни боли и очень была довольна результатомъ операціи. Платиновая стропилка отлично переносится, не вызывая никакихъ воспалительныхъ явленій, и платина, по мнѣнію Poncet, должна быть предпочитаема серебру, аллюминію и др.

Poncet особенно рекомендуетъ этотъ методъ при обширныхъ разрушеніяхъ носа, когда разрушенъ весь носовой скелетъ.

Ollier оперировалъ съ такой же стропилкой, какъ и Poncet въ 1886 году (рис. 2); больной прекрасно переносилъ свой аппаратъ въ теченіи 4-хъ лѣтъ.

Мы уже говорили какимъ горячимъ сторонникомъ этого способа является Ollier и какъ онъ смотритъ на операцію ринопластики при помощи металлическихъ стропилъ, поэтому мы и ограничимся здѣсь только этимъ краткимъ замѣчаніемъ.

Ко всему сказанному прибавимъ еще, что больной, оперированный Létiévent'омъ въ 1879 году, носилъ еще свой аппаратъ въ 1883 г., пока не умеръ отъ рецидива рака. Больная, оперированная Poncet въ 1885 г., носила аппаратъ 2 года, когда ее видѣлъ въ послѣдній разъ M. Martin.

Больной Ollier по послѣднимъ извѣстіямъ прекрасно переносилъ свой аппаратъ въ 1890 году.

Вотъ всѣ извѣстныя намъ операціи при помощи искусственныхъ стропилъ. Если не считать случая Klein'a, какъ только попытки, а случай Leisrink'a—вслѣдствіе очень непродолжительнаго наблюденія, то удачными будутъ случаи Létiévent'a, Poncet и Ollier, и особенно случай

Ollier, паціентъ котораго 4 года прекрасно переносилъ свою стропилку.

Въ заключеніе мы остановимся нѣсколько болѣе подробно на недавно опубликованномъ способѣ М. Äугäрää „Ортопедическое леченіе запавшаго носа при содѣйствіи средствъ зубоврачебнаго искусства". Äугäрää примѣнилъ свой способъ въ 20 случаяхъ, и уже одно это заставляетъ обратить на него особое вниманіе помимо оригинальности самаго способа.

Первый опытъ автора относится къ 1885 году, но гораздо ранѣе его, еще въ 1872 году, какъ видно изъ работы Äугäрää, Mühlreiter первый пытался выпрямить сѣдлообразный носъ при помощи особаго протеза, состоявшаго изъ искусственнаго неба (изъ каучука), къ которому была укрѣплена толстая S—образная платиновая проволока. Объ этомъ методѣ мы уже упоминали выше. Эта проволока была введена чрезъ имѣвшееся въ небѣ отверстіе въ носовую полость, и на нее должна была опираться „эластическая шина изъ золота и каучука", которую, сдавивши, можно было ввести черезъ одну изъ ноздрей въ полости носа, гдѣ она сама расправлялась въ силу эластичности. Какъ долго могъ носить такой аппаратъ больной, Mühlreiter не упоминаетъ. Äугäрää произвелъ выпрямленіе сѣдлообразнаго носа способомъ очень напоминающимъ способъ Mühlreiter'а. Онъ сдѣлалъ искусственное твердое небо, отъ котораго отходила вверхъ каучуковая перегородка, какъ отростокъ. Этотъ отростокъ онъ провелъ чрезъ имѣвшееся въ 4 ст. отверстіе въ небѣ паціента въ носовую полость и, возвышая постепенно верхній край перегородки *навариваньемъ* на нее новыхъ и новыхъ слоевъ гуттаперчи, постепенно поднималъ и выпрямлялъ хребетъ носа. Удача этого новаго способа, (неизвѣстно только, насколько она была продолжительной) позволила Äугäрää предложить примѣнять его и въ тѣхъ случаяхъ, гдѣ нѣтъ дефектовъ твердаго неба, „такъ какъ безъ всякаго вреда можно произвести искусственное отверстіе между полостями носа и рта". Чрезъ это отверстіе онъ проводилъ платиновую проволоку въ полость носа, на свободномъ концѣ которой былъ собственно выпрямляющій аппаратъ. Этотъ аппаратъ долженъ точно прилегать къ внутренней поверхности носа. Для этого съ внутренности носа предварительно снималась мѣрка, слѣпокъ, изъ мягкой гуттаперчи, кото-

рая вводилась внутрь черезъ ноздри. Получались двѣ половинки, которыя, сложенныя вмѣстѣ, и давали слѣпокъ съ внутренней поверхности. По этому слѣпку и приготовлялся изъ каучука выпрямляющій аппаратъ, вводимый въ сдавленномъ видѣ чрезъ одну изъ ноздрей; онъ опирался на платиновую проволоку, укрѣпленную на искусственномъ нёбѣ (см. рис. 8 и 9).

Это самый простой способъ, предлагаемый Äугäрää. О другихъ болѣе сложныхъ методахъ, при которыхъ выпрямленіе носа совершается при помощи сложныхъ пружинныхъ аппаратовъ (Martin) [1]) (см. рис. 3, 4, 5, 6 и 7), или же постепенно приподнимая носъ подпоркой, которая поднимается по проволокѣ съ винтовыми нарѣзками [2]), мы говорить не будемъ, такъ какъ подобные методы едвали кому либо доступны, кромѣ ихъ изобрѣтателей, да и въ ихъ рукахъ они легко даютъ неудачи.

Самыми простыми случаями для операціи по способу Äугäрää будутъ тѣ, когда въ небѣ имѣется уже готовое отверстіе; тогда сдѣлать выпрямляющій аппаратъ въ видѣ носовой подпорки сравнительно легко. Но чтобы выпрямить носъ, нужно очень большое время: выпрямленіе должно производиться крайне медленно, чтобы „не вызвать имъ раздраженія въ чувствительныхъ тканяхъ носа“. Äугäрää не указываетъ времени, но вѣроятно такое выпрямленіе должно совершаться мѣсяцами, а можетъ быть и больше. При этомъ паціентъ долженъ быть крайне терпѣливъ и тщательно слѣдить за своимъ аппаратомъ.

Случаи втораго рода т. е. когда дѣлается искусственное отверстіе между полостями носа и рта, требуютъ уже болѣе сложныхъ аппаратовъ и несравненно труднѣе въ техническомъ отношеніи. Операція также требуетъ продолжительнаго времени и даетъ сомнительные результаты.

Когда же аппараты должны вводиться только черезъ ноздри въ сложенномъ видѣ и расправленные при помощи пружинъ въ носовой полости, должны расправить и приподнять спавшійся носъ, то эти случаи всѣхъ труднѣе въ техническомъ отношеніи и требуютъ всего больше и времени и терпѣнія больныхъ.

Помимо всего этого едвали возможно такими тонко-сдѣланными и слабыми приборами растянуть прочные старые

---

[1]) M. Äугäрää. Op. cit. p. 45, 46.

[2]) p. 67 и 80.

рубцы. Если же подрѣзать внутри эти стягивающіе носъ рубцы какъ и дѣлалъ въ нѣкоторыхъ случаяхъ Äугäраä и выпрямить такимъ образомъ носъ, то опять таки едвали всѣ эти приборы окажутся настолько сильными, что выдержатъ вновь начавшееся рубцовое стягиванье и не будутъ вытѣснены имъ изъ носовой полости. Кромѣ того, больной отъ болей и самъ оставитъ свой аппаратъ.

Очень большое неудобство составляетъ также и то, что больной долженъ вынимать для чистки и снова вставлять аппаратъ; въ неумѣлыхъ рукахъ такіе приборы скоро должны портиться.

Такимъ образомъ сложное устройство аппаратовъ, продолжительное время для выправленія, очень большое вниманіе больнаго къ самому себѣ (что встрѣчается далеко не часто) и неизвѣстность продолжительности результатовъ въ самыхъ удачныхъ случаяхъ говорятъ не въ пользу способа Äугäраä.

Прекрасная сторона этого способа, которая можетъ подкупать въ его пользу, заключается въ томъ, что больному причиняется сравнительное малое травматическое насиліе.

Насколько хорошъ этотъ способъ, должно показать будущее.

Теперь мы перейдемъ къ изложенію тѣхъ способовъ, которые впервые у насъ въ Россіи, были примѣнены покойнымъ проф. Н. И. Студенскимъ въ Госпитальной Хирургической Клиникѣ Императорскаго Казанскаго Университета [1]). Эти способы мы назовемъ ринопластикой съ золотою стропилкою или съ золотыми стропилами.

Какъ мы уже говорили, Klein былъ первый, который испыталъ на дѣлѣ, что золотая пластинка можетъ безъ вреда переноситься больнымъ; Dieffenbach оперировалъ неудачно; такимъ образомъ проф. Студенскій, чрезъ 60 лѣтъ послѣ Klein'а, первый и въ широкихъ размѣрахъ примѣнилъ на дѣлѣ, съ успѣхомъ, его попытку устанавливать золотую стропилку, какъ подпору вмѣсто разрушеннаго носоваго скелета.

Проф. Студенскому пришлось выработать вполнѣ

---

[1]) М. Красинъ. Ринопластика съ золотою стропилкою «Врачъ» 1892 г. № 2.

самостоятельно форму стропилки, способъ надежнаго ея укрѣпленія на мѣстѣ и вообще самое производство операціи. Что же касается до меня, то поступивши въ Госпитальную хирургическую клинику ординаторомъ я, по предложенію покойнаго Н. И. Студенскаго, взялъ этотъ вопросъ темой для докторской диссертаціи и болѣе 3-хъ лѣтъ работалъ вмѣстѣ съ нимъ надъ этимъ вопросомъ, вырабатывая совмѣстно форму, способы укрѣпленія стропилки и вообще технику операціи.

Отдавая всю заслугу, какая можетъ быть отъ разработки этого вопроса моему покойному учителю, я не желалъ бы ничего лучше, какъ только, чтобы предлагаемый оперативный методъ получилъ навсегда названіе „Ринопластика по способу проф. Студенскаго“.

Первая операція была произведена Проф. Н. И. Студенскимъ 6 іюня 1887 года. Представляемъ описаніе этого случая:

I. У больной А. В., 24 лѣтъ, дочери священника, разрушены сифилисомъ крылья съ перегородкою носа и носовыя кости; кожа отчасти осталась цѣлою, но стянулась и прикрывала носъ въ формѣ занавѣски сверху книзу; ноздри сохранились, но приподняты. Правой половины верхней губы нѣтъ; на щекахъ рубцы и отъ сифилиса, и отъ прежнихъ попытокъ ринопластики. Кромѣ того—значительный дефектъ твердаго неба.

6 Іюня 1887 года вставлена золотая стропилка, пришитая 5-ю проволоками (4 изъ золота и 1 изъ платины) къ костнымъ краямъ aperturae pyriformis, не обнаженнымъ отъ надкостницы, причемъ перепонка изъ кожи носа разрѣзана пополамъ сверху книзу. Затѣмъ съ лѣвой стороны сдѣланъ поперечный разрѣзъ крыла носа на 1 ст. подъ ноздрею; образованный лоскутъ оттянутъ книзу и фиксированъ на стропилкѣпри помощи шва. Образовавшійся на кожѣ носа дефектъ закрытъ лоскутомъ со щеки. 19 Іюня спинка носа съ перегородкою образована изъ кожи лба. I Іюля лоскутъ приросъ; рана на лбу зарубцевалась, и рубецъ мало замѣтенъ, но 15 Іюля появилась рожа, которая вызвала омертвѣніе нижняго конца лоскута на носу. Носъ обезобразился, и нижняя половина стропилки обнажилась. Такъ какъ ни кожа щекъ, ни кожа лба, покрытыя рубцами, не были годны для пластики, то оставалось заимствовать лоскутъ изъ

кожи плеча, для чего потребовалось 3 раза предпринимать операцію. 14 Сентября взятъ лоскутъ изъ лѣваго плеча; рука была прикрѣплена къ головѣ 9 дней, по прошествіи которыхъ лоскутъ отрѣзанъ отъ почвы. Нижній край лоскута омертвѣлъ, а сохранившійся лоскутъ такъ стянулся кверху, что стропилка снова обнажилась. 9 Января 1888 года лоскутъ взятъ изъ праваго плеча; на этотъ разъ не послѣдовало вовсе прирощенія лоскута, такъ какъ больная не смогла выдержать спокойнаго положенія руки. 18 Марта заимствованъ лоскутъ изъ кожи лѣваго предплечія. На этотъ разъ больная проявила достойное удивленія терпѣніе: она держала руку у головы до 13 Апрѣля, когда лоскутъ, отрѣзанный отъ почвы, оказался приросшимъ, но носъ вышелъ уродливый, а кожа предплечія слишкомъ разнится по цвѣту отъ кожи носа. Затѣмъ лоскутъ сильно стянулся и принялъ форму призмы. Между носовымъ лоскутомъ и перенесеннымъ изъ предплечія образовалась глубокая борозда, которую не удалось уничтожить наложеніемъ швовъ.

Стропилка была сдѣлана изъ золотой проволоки толщиною въ 2—3 mm. (рис. 10), основаніе ея соотвѣтствовало изгибамъ, краямъ aperturae pyriformis, плотно ложилось на нихъ, при чемъ заходило кнаружи около 1 cm. Къ этому проволочному основанію, не доходя до конца его на 2 cm., была припаяна дуга изъ такой же проволоки, соотвѣтственно ноздрямъ носа, такъ что получались двѣ дуги, почти отвѣсныя одна къ другой. Вершины этихъ двухъ дугъ (одной отвѣсной, другой горизонтальной) соединялись между собой золотой полоской шириной въ 4 mm., соотвѣтствующей спинкѣ носа, а отъ этой полоски на равныхъ разстояніяхъ отходили двѣ пары проволокъ какъ ребра, по парѣ съ каждой стороны.

Въ общемъ стропилка состояла такимъ образомъ изъ 4-хъ дугъ золотой проволоки: одна—какъ основаніе, а 3 остальныя—какъ стропила. Эти стропилки съ одной стороны опирались на основаніе, а съ другой—верхними своими концами соединялись между собой при помощи золотой полоски.

Этотъ случай слѣдуетъ отмѣтить совершенно неудачнымъ, но однако и онъ показалъ, что золотая стропилка сама по себѣ не вызываетъ раздраженія среди тѣхъ тканей, гдѣ она закладывается.

II. Полное возстановленіе носа съ золотою стропилкою у 20 л. крестьянина Т. К. Хрящевой отдѣлъ носа разрушенъ сифилисомъ, а носовыя кости сохранились. Кожа кончика и спинки нижняго отдѣла носа находится по срединѣ провалившагося носа; подъ нею находится трехъугольное отверстіе, ведущее въ полость носа и окруженное рубцовою тканью. Отъ этого отверстія идетъ книзу продольный рубецъ, очень плотный и притянувшій лѣвый уголъ рта къ срединѣ, такъ что на слизистой оболочкѣ верхней губы образовался трехъугольный дефектъ. 18 Сентября 1887 года ордин. Плюшковымъ для образованія крыльевъ носа были взяты лоскуты со щекъ, которые сшиты другъ съ другомъ по срединѣ, надъ сохранившеюся кожею спинки носа. Срощеніе лоскутовъ per primam. Лоскуты изъ щеки вскорѣ (къ 25 декабря) такъ сократились, что носъ вышелъ и коротокъ и уплощенъ.

27 Января 1888 года прежній носъ разщепленъ сверху книзу на 2 половины и подъ лоскуты была введена золотая стропилка (1-го образца), укрѣпленная къ краямъ aperturae 3-мя платиновыми проволоками (1—вверху и 2—по сторонамъ). Лоскутъ для носа взятъ изъ кожи лба и пришитъ къ прежнимъ, взятымъ изъ щеки, лоскутамъ. Prima intentio. Въ виду того, что лоскуты, взятые со щекъ для образованія носа весьма толсты и портятъ его конфигурацію, 24 Февраля вырѣзана жировая подстилка изъ подъ того и другаго лоскута. Въ тоже время закрытъ отчасти и дефектъ верхней губы; полнаго уничтоженія уродства губы вслѣдствіе расхожденія рубцовыхъ краевъ раны не послѣдовало. 18 Марта больной выписанъ. Носъ принялъ постоянную форму т. е. кожа уже больше не стягивается, носовыя отверстія проходимы для воздуха; благодаря стропилкѣ носъ не осѣдаетъ, но удовлетворительнымъ его назвать нельзя. На лбу очень замѣтный рубецъ.

III. Полное возстановленіе носа съ золотою стропилкою у В. Т. 25 л., помощника машиниста. Больной отрицаетъ сифилисъ. 2 года тому назадъ носъ началъ опускаться, въ тоже время изъ его полости выходили «косточки».

Въ настоящее время хрящевой остовъ (подхрящевымъ остовомъ мы разумѣемъ не только хрящъ перегородки, но и спинки носа) уничтоженъ, носовыя кости цѣлы. Кожа крыльевъ, спинки и кончика носа втянута внутрь (рис. 17). 6-го Октября 1887 года проф. Студенскимъ вставлена золотая стропилка (1-го образца), пришитая къ краямъ aperturae 3 платиновыми проволоками. Изъ провалившейся кожи выкроено лѣвое крыло, причемъ конецъ лоскута,

довольно толстый, оказался и снутри покрытымъ кожею; раздвоеннымъ лоскутомъ охвачена нижняя перекладина стропилки. Правое крыло сдѣлано изъ щеки. Лоскуты на большомъ протяженіи срослись per primam, за исключеніемъ лоскута, взятаго изъ щеки (наружный его край). Въ первые дни форма носа была вполнѣ удовлетворительна, но затѣмъ началось столь сильное рубцовое стягиванье, что проволоки стропилки прорѣзали кожу лоскута и носъ сдѣлался приплюснутымъ, кончикъ его опустился книзу. 22 Декабря 1887 года взятъ лоскутъ изъ лба, причемъ кожа прежде образованнаго носа срѣзана ножемъ (подстилка), съ этою широкою раною пришла въ соприкосновеніе вся окровавленная поверхность лобнаго лоскута. Сращеніе большей поверхности раны—per primam. Впослѣдствіи приходилось дѣлать нѣсколько добавочныхъ операцій; главнымъ образомъ для срѣзыванія кожныхъ выступовъ. Не смотря на «подстилку» для лобнаго лоскута, этотъ послѣдній всетаки подвергался очень сильному стягиванью, такъ что часть проволоки отъ стропилки внизу носощечной складки обнажилась. 12 Апрѣля 1888 г. больной выписался изъ клиники. Конфигурація носа довольно удовлетворительна и не только уничтожилось прежнее безобразіе, но лицо приняло даже пріятное выраженіе. Рубецъ на лбу очень замѣтный (рис. 18).

IV. Полное возстановленіе носа съ золотою стропилкою у X. П. 23 л., еврейки. Сифилисомъ разрушенъ весь хрящевой остовъ носа; носовыя кости сохранились, равно какъ и кожа спинки носа, вдавившаяся въ его полость. На верхней губѣ 3-хъ угольный дефектъ (рис. 13). Сначала сшита губа по сп. Миро-Лангенбека. 14 Декабря 1887 года орд. Голубевымъ вставлена золотая стропилка (1-го образца), пришитая 3 платиновыми проволоками къ краямъ aperturae. Лоскутъ взятъ изъ кожи лба. 17 Декабря появилась рожа, окончившаяся 28 декабря; по всей вѣроятности рожа была причиной, что не произошло сращенія лоскута съ боковыми частями носа въ его нижней половинѣ, хотя въ этомъ мѣстѣ находились рубцы, какъ слѣды сифилитическаго пораженія. Впослѣдствіи производилось нѣсколько операцій для сшиванія разошедшихся краевъ раны и для удаленія различныхъ выступовъ. Однакоже обиліе рубцовой ткани на щекѣ помѣшало сращенію и на мѣстѣ правой носощечной складки выглядывала стропилка, которая была закрыта гуттаперчевою полоскою, выкрашенною подъ цвѣтъ кожи и удерживающеюся на стропилкѣ. 2 Мая 1888 года больная выписалась. Носъ принялъ неизмѣняющуюся форму и значительно исправилъ уродство лица, хотя красивымъ его назвать нельзя. На лбу

очень замѣтный рубецъ. На лѣвомъ крылѣ носа нѣсколько волосъ отъ брови. Перегородки носа нѣтъ. Голосъ съ носовымъ оттѣнкомъ, но гораздо лучше, чѣмъ до операціи (рис. 14).

V. Полное возстановленіе носа съ золотою стропилкою у Я. К., 57 л. крестьянина. 11 лѣтъ тому назадъ на спинкѣ носа появилось изъязвленіе, которое стало распространяться по кожной поверхности носа и въ настоящее время заняло всю спинку носа, начиная отъ носовыхъ костей до кончика носа. Размѣры язвы: вертикальный сверху внизъ=4 cm., поперечный=4,5 cm. Діагнозъ—ulcus rodens (эпителіома) (рис. 15). 19 Апрѣля 1888 года проф. Студенскимъ вырѣзано основаніе всей хрящевой части носа вмѣстѣ съ кожею щеки по сторонамъ носа. Носовыя кости сохранились. 1 іюня вставлена золотая стропилка (1-го образца), и носъ образованъ изъ кожи лба. Prima intentio. Дефектъ на лбу закрытъ перетягиваніемъ кожи волосистой части головы книзу, вслѣдствіе чего кожа на лбу срослась per primam, а дефектъ остался выше на волосистой части головы. Линія волосъ спустилась книзу и приняла зигзагообразную форму. Впослѣдствіи пришлось сдѣлать добавочную операцію для удаленія выступа на корнѣ лобнаго лоскута. 14-го Августа выписался. Изъ подъ крыльевъ носа видна часть (ободокъ) золотой стропилки. Конфигурація носа довольно удовлетворительна (рис. 16).

Всѣ эти описанные случаи показали намъ, что золотая стропилка не вызываетъ сама по себѣ никакого раздраженія, больные совершенно ея не ощущаютъ. Но описанная форма стропилки, какъ показалъ опытъ, имѣетъ весьма существенный недостатокъ: кожа новообразованнаго носа прорѣзывается при своемъ сокращеніи въ мѣстахъ наибольшаго напряженія соотвѣтственно проволочнымъ дугамъ, и стропилка показывается такимъ образомъ наружу. Тогда вмѣсто тонкой, круглой проволоки стали дѣлать стропилки подобной же формы, но изъ золотыхъ полосокъ, только основаніе стропилки было изъ проволоки, а равно и передняя дуга (для ноздрей). (См. рис. 11-й стропилки 2-го образца). Съ такой стропилкой были произведены слѣдующія операціи.

VI. Ринопластика при провалившемся носѣ у А. П., 16-лѣтней крестьянки. Четыре года тому назадъ больная, по ея словамъ ушибла носъ прялкой, послѣ чего онъ у ней сталъ болѣть: изъ носа начали выходить косточки и года 2 назадъ онъ сталъ постепенно проваливаться. Въ анамнезѣ есть указаніе на врожденный сифилисъ, но какихъ ли-

бо признаковъ сифилиса у больной не найдено. Носовая перегородка и раковины отсутствуютъ и вслѣдствіе разрушенія ихъ образовалась одна общая полость; кожные покровы носа сохранились вполнѣ, носовыя косточки также уцѣлѣли. Вслѣдствіе разрушенія перегородки носъ настолько опустился, что кожная его поверхность представляетъ одну плоскость со лбомъ и со щеками, и только правое крыло и кончикъ носа нѣсколько выдаются надъ этой плоскостью; лѣвое же крыло втянуто рубцовой тканью внутрь полости носа. Кончикъ носа нѣсколько оттянутъ кверху, такъ что наружное носовое отверстіе представляется въ видѣ поперечной овальной дыры, чрезъ которую видна вся полость носа, даже при опущенной внизъ головѣ. 7 іюня 1889 года проф. Студенскимъ произведена ринопластика. Горизонтальнымъ разрѣзомъ чрезъ мягкія ткани, проведеннымъ на границѣ между крыльями носа и его спинкой, нижняя часть носа была отдѣлена и оттянута книзу и впередъ, причемъ для освобожденія крыльевъ пришлось въ полости носа перерѣзать втягивающую ихъ внутрь рубцовую ткань. Затѣмъ по краю aperturae pyriformis, чрезъ сдѣланный вышеописанный разрѣзъ, были отдѣлены отъ надкостницы всѣ мягкія ткани, и чрезъ него вставлена въ полость носа и прилажена къ краю aperturae золотая стропилка (2-го образца), причемъ нижняя ея часть (горизонтальная дуга) была вложена въ толщу тканей крыльевъ носа чрезъ разрѣзъ ихъ, параллельный кожной поверхности. Верхняя же часть стропилки прикрылась кожей въ области носовыхъ косточекъ. Стропилка была укрѣплена только однимъ швомъ изъ кэтгута чрезъ кожу кончика носа. По вставленіи стропилки остался, вслѣдствіе оттягиванія крыльевъ носа книзу, ромбовидный дефектъ съ горизонтальной діагональю въ 4 ctm. и вертикальной въ 2,5 ctm. Для закрытія этого дефекта былъ взятъ лоскутъ кожи со лба. Посредствомъ восковой пластинки была снята мѣрка съ дефекта и по ней надъ правой бровью (наискось) былъ обрисованъ и выкроенъ овальный лоскутъ изъ мягкихъ частей вплоть до надкостницы, съ ножкой у внутренняго угла лѣваго глаза. По отдѣленіи лоскутъ былъ завернутъ внизъ и пришитъ кэтгутовыми швами къ краямъ дефекта. У внутренняго угла лѣваго глаза вслѣдствіе перекручиванія ножки лоскута образовалось бугристое возвышеніе. Чтобы закрыть дефектъ на лбу, былъ перетянутъ овальный лоскутъ изъ кожи лба сверху и слѣва отъ дефекта, а для сшиванія этого лоскута съ окружающими частями, чтобы уменьшить напряженіе краевъ раны, были сдѣланы на воло-

систой части головы, въ области праваго виска и впереди отъ стрѣловиднаго шва, два уменьшающіе напряженіе кожные разрѣза, которые оставлены не зашитыми. Вновь образованный лоскутъ на лбу пришитъ къ окружающимъ частямъ кэтгутовыми швами. На волосистую часть головы и лобъ наложена антисептическая повязка. Носъ оставленъ открытымъ. Въ полость его, чтобы препятствовать опусканію кончика носа, вставленъ толстостѣнный широкій дренажъ.

Заживленіе происходило при нормальной t-рѣ и почти на всемъ пространствѣ, за исключеніемъ небольшого мѣстечка у ножки лоскута, первичнымъ натяженіемъ. Въ началѣ, въ полости носа образовывалось постоянно значительное количество засохшаго секрета и больная жаловалась на сухость и жженіе въ носу; но по прошествіи мѣсяца эти явленія исчезли.

Раны на волосистой части головы выполнились грануляціями и зарубцевались къ концу іюля мѣсяца. 31 августа былъ освѣженъ и сшитъ кэтгутомъ втянутый рубецъ, образовавшійся въ томъ мѣстѣ, гдѣ не произошло первичнаго натяженія—у внутренняго угла праваго глаза. Кромѣ того бугристость, получившаяся отъ перекручиванія лоскута у внутренняго угла лѣваго глаза, была уничтожена вырѣзываніемъ въ этомъ мѣстѣ овальнаго лоскута и наложеніемъ швовъ. Къ половинѣ сентября раны совершенно зажили, и 17 сентября больная выписалась изъ клиники. Форма носа получилась удовлетворительная и уже стойкая. Въ виду того, что кончикъ носа нѣсколько опущенъ книзу, отсутствіе перегородки почти незамѣтно при незакинутой назадъ головѣ. Рубцы на лбу и на носу тоже очень мало замѣтны. Дышетъ черезъ носъ совершенно свободно.

А. П. снова поступила въ клинику 30 августа 1890 года. Все время послѣ операціи до мая 1890 года она чувствовала себя вполнѣ хорошо: зимой, даже въ сильные холода, носъ нисколько не зябъ; стропилки она совершенно не ощущала, дыханіе было совершенно свободно. За это время ей приходилось нѣсколько разъ ушибать носъ, но не сильно и безъ всякихъ послѣдствій, но въ маѣ 1890 г. ее нечаянно ударили по носу веревкой; ударъ былъ настолько силенъ, что ничѣмъ неукрѣпленная стропилка перевернулась такъ, что правый ея край ушелъ въ глубь apertur'ы pyriformis, а лѣвый сталъ почти на мѣсто носоваго хребта. Вскорѣ съ лѣвой стороны, въ рубцѣ между лоскутомъ со лба и сохранившимся концомъ носа, образовался нарывъ, который вскрылся и послѣ него остался дефектъ чрезъ который видна часть стропилки. При поступленіи больной оказалось, что

весь носъ былъ какъ бы свороченъ въ правую сторону, куда смотрѣлъ и его кончикъ; съ правой стороны поверхность носа втянута внутрь, а съ лѣвой наоборотъ выпячена наружу и на ней—дефектъ величиною съ 15 коп. монету; чрезъ него видѣнъ лѣвый край стропилки. Больной было предложено вновь поставить стропилку на ея прежнее мѣсто и такимъ образомъ дать носу правильный видъ, но больная отказалась отъ операціи и желала только уничтожить дефектъ, чрезъ который видна была стропилка. 4 сентября 1890 г. края дефекта были освѣжены и затѣмъ изъ кожи верхней губы съ лѣвой стороны отъ philtrum былъ взятъ кожный лоскутъ продолговато-овальной формы съ основаніемъ вверху и перевернутый вокругъ его ножки онъ былъ положенъ на дефектъ. Дефектъ на губѣ закрытъ сближеніями краевъ раны. Prima intentio. Носъ представлялся очень некрасивымъ: онъ очень мясистъ, мало приподнятъ; лобный лоскутъ лежитъ на немъ въ видѣ заплаты, ограниченной снизу и съ боковъ довольно глубокими рубцами и кромѣ того слѣва еще заплата въ видѣ небольшого, но довольно толстаго лоскута.

Этотъ случай мы относимъ къ совершенно неудачнымъ въ косметическомъ отношеніи, но все-таки мы и здѣсь имѣемъ указанія, что стропилка переносится больнымъ совершенно свободно, и морозы не оказываютъ на ткани носа надъ стропилкой никакого вліянія.

VII. Ринопластика при сѣдлообразномъ носѣ со вставленіемъ золотой стропилки у 39 л. мѣщанина В. Д. По словамъ больного, когда ему было 7 лѣтъ, послѣ ушиба о край сундука, носъ у него сильно распухъ и очень долго болѣлъ. Черезъ годъ послѣ того изъ полости носа стали выходить косточки, и онъ понемногу началъ опускаться. Вся средняя часть носа вслѣдствіе разрушенія перегородки опущена. Кожные покровы и носовые хрящи сохранились. Кончикъ носа и крылья его выстоятъ въ видѣ 3-хъ возвышеній, разграниченныхъ 2-мя бороздками, изъ которыхъ въ лѣвой замѣчается линейной формы рубецъ, получившійся послѣ отпаденія коросты, образовавшейся во время вышеописанной въ дѣтствѣ болѣзни. На верхней губѣ—рубецъ, идущій отъ лѣвой ноздри къ слизистой оболочкѣ губы и оставшійся послѣ ушиба, происшедшаго за годъ до настоящаго времени.

25 сентября 1888 года проф. Студенскимъ произведена ринопластика. Сдѣланъ былъ горизонтальный разрѣзъ чрезъ всю толщу носа на границѣ спинки съ крыльями и отсепарована рубцовая ткань, втягивавшая кончикъ носа и крылья внутрь. Послѣ того, оттянувши кончикъ носа книзу

и кпереди, вставлена была чрезъ образовавшееся отверстіе въ полость носа золотая стропилка (2-го образца) и прилажена къ крыльямъ aperturae pyriformis. Верхній край стропилки былъ укрѣпленъ къ кости проволочнымъ платиновымъ швомъ. Конецъ стропилки былъ вставленъ въ толщу надвинутаго на нее кончика носа, какъ бы въ «нишу», образованную чрезъ параллельный поверхности кожи разрѣзъ въ толщѣ крыльевъ и кончика носа. Кожи носа не хватило закрыть всю стропилку: на срединѣ былъ дефектъ неправильно ромбовидной формы шириною около 3-хъ и вышиною около 2-хъ ctm.; для закрытія этого дефекта были взяты изъ кожи щекъ два четырехъугольныхъ лоскута, основаніемъ кнаружи, и сшиты между собой по средней линіи носовой спинки, а вверху и внизу съ краями дефекта. Въ полость носа вставлена толстостѣнная дренажная трубка. Рана оставлена безъ повязки. Рана по средней линіи спинки носа нагноилась и лоскуты, перенесенные со щеки, въ этомъ мѣстѣ разошлись, такъ что образовался дефектъ на протяженіи 1 ctm., чрезъ который была видна спинка стропилки, У кончика носа съ правой стороны стропилка прорѣзалась на пространствѣ съ булавочную головку. Для закрытія дефекта на срединѣ спинки носа операція повторялась нѣсколько разъ (въ январѣ, февралѣ и апрѣлѣ 1889 года). причемъ каждый разъ освѣжались края дефекта и стягивались лоскуты кожи частью изъ щекъ, частью изъ спинки носа. Но каждый разъ вслѣдствіе того, что кожа вокругъ была пронизана рубцовой тканью и питаніе лоскутовъ было плохое, края ихъ не сростались. Тогда осенью 1889 года у больного былъ взятъ небольшой лоскутъ овальной формы изъ кожи лба для закрытія дефекта. Рана на лбу была зашита кэтгутомъ и зажила первымъ натяженіемъ. На этотъ разъ лоскутъ хорошо приросъ и дефектъ уничтожился. Оставалось закрыть то мѣсто, гдѣ у кончика носа еще болѣе, чѣмъ прежде прорѣзалась стропилка (на пространствѣ около $^1/_2$ ctm.), что и было сдѣлано перенесеніемъ лоскута изъ верхней губы. Однако лоскутъ этотъ не приросъ. Отъ іодоформа, которымъ засыпалась рана, у больного развилась острая везикулезная экцема почти всего лица, и въ швахъ появилось нагноеніе. Далѣе—для той же цѣли бралась кожа плеча, предплечія; и, не смотря на героическое терпѣніе больного, приращенія не послѣдовало. Такъ конецъ стропилки и остался обнаженнымъ. Этотъ случай былъ совершенно неудачнымъ главнымъ образомъ благодаря тому, что стропилка была слишкомъ велика, пришлось брать лоскуты со щекъ, которыхъ оказалось недостаточно, ибо они отъ напряженія разошлись по срединѣ. Далѣе взятъ

былъ лоскутъ со лба, наконецъ лоскутъ изъ губы и т. д. Этотъ рядъ повторныхъ операцій съ пересадкой тканей на одно и тоже мѣсто несомнѣнно вызывалъ значительное развитіе рубцовой ткани въ краяхъ дефектовъ и тѣмъ самымъ ослаблялъ ихъ питаніе, а это въ свою очередь препятствовало прочному срощенію. Нагноеніе въ швахъ, экцема отъ іодоформа тоже мѣшали правильному срощенію лоскутовъ. Тѣмъ не менѣе и здѣсь мы могли наблюдать, что стропилка, находясь въ полости носа $1^1/_2$ года, не вызывала никакого раздраженія. Временами только въ полости носа появлялись корки слизи, которыя исчезали отъ смазыванія какой-нибудь индифферентной мазью. Больной, лѣтомъ 1890 года умеръ отъ какой-то острой инфекціонной болѣзни въ Александровской больницѣ г. Казани.

VIII. Ринопластика при западшемъ носѣ у 30 л. крестьянина П. Я. Въ анамнезѣ есть указаніе на пріобрѣтенный сифилисъ. 4 года тому назадъ появилось довольно сильное истеченіе изъ носа, какосмія и болѣзненность. Больной въ теченіи 2-хъ мѣсяцевъ лечился въ Симбирской больницѣ, гдѣ въ это время у него изъ носа вышла широкая тонкая кость (часть костной перегородки), вскорѣ послѣ этого носъ сталъ западать, опускаться. При поступленіи въ клинику: хрящевая часть носа сильно опустилась, такъ что конецъ носа торчитъ изъ углубленія въ видѣ пуговицы въ уровень со щеками. Костный остовъ, хотя и опустился, но значительно менѣе. Носовыя кости утолщены. Крылья втянуты и ноздри очень съужены. Кожа носа и щекъ вездѣ нормальна, безъ рубцовъ (рис. 19 и 20).

25 января 1890 года проф. Студенскимъ произведена ринопластика. Проведенъ горизонтальный разрѣзъ чрезъ всю толщу спинки носа отъ одной щеки до другой, длиною около 6 stm., по границѣ спинки носа съ крыльями. Отдѣливъ такимъ образомъ крылья отъ спинки и подрѣзавъ рубцовую ткань въ полости носа, утягивавшую ихъ внутрь, причемъ пришлось перерѣзать поперекъ у основанія перегородку носа, крылья носа оттянули книзу и кпереди, послѣ чего стала видимой черезъ разрѣзъ полость носа. Затѣмъ были отсепарованы мягкія ткани отъ періоста по всему краю aperturae pyriformis, и чрезъ вышеописанный горизонтальный разрѣзъ вставлена была въ полость носа золотая стропилка (2-го образца), прикрѣпленная серебряными проволоками къ краю aperturae (справа и слѣва по 1 шву). Нижняя горизонтальная дуга стропилки была вставлена въ толщу мягкихъ тканей крыльевъ носа черезъ разрѣзъ, параллельный ихъ кожной поверхности. Въ виду того, какъ оказалось при

операціи, что носовыя раковины и оставшаяся часть носовой перегородки были сильно утолщены, вслѣдствіе бывшаго въ нихъ воспалительнаго процесса, и совершенно выполняли полость носа, дѣлая ее почти непроходимой для воздуха, часть ихъ была, еще предъ вставленіемъ золотой стропилки, выдолблена долотомъ для образованія носового прохода. Послѣ вставленія стропилки, края раны, получившіеся отъ горизонтальнаго разрѣза, удалось хорошо соединить другъ съ другомъ, стянувши ихъ шелковыми швами. Для образованія недостающей части перегородки (что получилось вслѣдствіе перерѣзки ея у основанія и оттягиванія кончика носа кпереди) изъ верхней губы былъ вырѣзанъ кусокъ кожи въ видѣ узкаго четыреугольника съ основаніемъ вверху; этотъ лоскутъ былъ перевернутъ кверху и сшитъ съ оставшейся частью перегородки. Полость носа промыта растворомъ буры, засыпана іодоформомъ и въ каждую ноздрю вставлено по дренажу. Рана на спинкѣ носа оставлена открытой и засыпана іодоформомъ. T—ra нормальная; prima intentio. Отъ іодоформа развилась черезъ недѣлю послѣ операціи, когда уже швы были удалены, мокнущая экцема, которая прошла послѣ перевязки борной мазью Листера. Въ первыя 4 недѣли послѣ операціи въ полости носа было постоянное скопленіе кровянистыхъ и слизисто-гнойныхъ коростъ, такъ что ежедневно приходилось промывать носъ растворомъ буры; больной кромѣ того жаловался на шумъ въ ушахъ и глухоту, которые проходили по мѣрѣ очищенія отъ коростъ полости носа.

Больной выписанъ изъ клиники 1-го марта 1890 года. Носъ за это время сохранилъ ту же форму, которую принялъ послѣ операціи, только крылья нѣсколько втянулись внутрь. Носъ вышелъ вполнѣ удовлетворительный, даже красивый. (рис. 21). Этотъ больной пріѣзжалъ къ намъ 10 сентября 1891 года т. е. черезъ 1 годъ и 8 мѣс. послѣ операціи (рис. 22). Носъ почти не измѣнилъ формы, данной ему при операціи; только ноздри нѣсколько съузились, но вполнѣ проходимы для воздуха. Стропилка больнымъ совершенно не ощущается. Въ морозы ходитъ съ открытымъ лицомъ. Случай удачный во всѣхъ отношеніяхъ.

IX. Ринопластика при запавшемъ носѣ у 18 л. мѣщанина г. Самары А. Б. Наслѣдственный сифилисъ (Syphilis haereditaria tarda) съ 14 л. возраста; сначала образовался дефектъ твердаго нёба, а 3 года тому назадъ послѣ ушиба носъ распухъ, появилось зловонное истеченіе и вскорѣ изъ полости носа стали выходить мелкія косточки, вмѣстѣ съ чѣмъ носъ сталъ постепенно опускаться. Въ прошломъ (1889 г.) году

зимой вышла изъ носу большая тонкая кость, послѣ чего носъ окончательно опустился. Все время лечился противъ сифилиса. Больной небольшаго роста, для своихъ лѣтъ развитъ плохо. Носъ опущенъ, втянутъ въ носовую полость такъ, что кончикъ его въ видѣ пуговицы помѣщается между перегнутыми пополамъ крыльями, лѣвое крыло втянуто сильнѣе. Носовыя кости нѣсколько раздвинуты. Обоняніе совершенно потеряно. Кожа на носу и на лицѣ нормальна. Предварительнаго антисифилитическаго леченія не производилось.

19 мая 1890 года проф. Студенскимъ подъ наркозомъ былъ сдѣланъ поперечный разрѣзъ толщи носа у нижняго края носовыхъ костей, длиной около 5 ctm.; мягкія ткани по краю aperturae pyriformis были отсепарованы и чрезъ вышеописанный разрѣзъ вставлена золотая стропилка (2-го образца), которую укрѣпили у края apertur'ы съ лѣвой стороны серебрянымъ швомъ. Конецъ и нижняя дуга стропилки были вставлены въ толщу кончика носа, для чего слизистая оболочка была отсепарована и концы стропилки вставлены между ней и кожей. Затѣмъ края горизонтальнаго разрѣза были стянуты между собой шелковыми лигатурами, причемъ въ виду сильнаго напряженія краевъ раны пришлось у внутреннихъ угловъ того и другого глаза сдѣлать по одному уменьшающему напряженіе разрѣзу, отсепаровать кожу и нѣсколько низвести ее книзу; но все-таки едва удалось стянуть края раны.

Рана оставлена открытой и засыпана іодоформомъ. Ежедневное промыванье полости носа теплымъ растворомъ буры для удаленія коростъ и присыпанье іодоформомъ кожной раны. Края раны отъ сильнаго напряженія омертвѣли и отдѣлялись по частямъ, такъ что по срединѣ спинки носа обнажилась стропилка на протяженіи 1 ctm. 19 іюня было приступлено къ закрытію стропилки: сначала были освѣжены края дефекта, потомъ изо лба надъ правой бровью былъ взятъ кожный лоскутъ грушевидной формы длиной 7,1 ctm., шириной (maxim) 4,7 ctm., послѣ отсепаровки онъ сократился: длина=6,1 ctm., ширина=4,2 ctm. Лоскутъ этотъ былъ перевернутъ и положенъ на дефектъ, края его были пришиты къ краямъ дефекта. Дефектъ на лбу былъ закрытъ пластикой изъ кожи лба. Почти вездѣ получилось prima intentio, но носъ вышелъ очень некрасивый съ большой заплатой по срединѣ.

Къ 9 сентября 1890 г., благодаря рубцовому стягиванью, правая ноздря настолько утянулась, приподнялась кверху, что обнажился ко-

нецъ стропилки и правая часть передней ея дуги. Чтобы закрыть стропилку, снова былъ сдѣланъ поперечный разрѣзъ носа, такъ что кончикъ носа и крылья были по отсепаровки отъ стропилки опущены книзу и такимъ образомъ закрыли собой стропилку, но за то на спинкѣ носа образовался дефектъ, <>—формы, для закрытія котораго съ той и другой щеки было взято по 4-угольному кожному лоскуту, дугообразной формы, съ основаніемъ внизу (у верхней губы); эти лоскуты были положены на дефектъ и сшиты между собой по срединѣ, а вверху и внизу съ краями дефекта. Срощеніе почти вездѣ было первичное, и стропилка была закрыта.

6-го октября больной выписанъ изъ клиники.

Носъ получился безобразной формы; это—какой-то 3-хъ этажный носъ: сверху—заплата изъ кожи лба, а внизу съ боковъ—два толстыхъ лоскута, которые покрываютъ собой и нижнюю часть лоскута; поперекъ носа идутъ двѣ глубокія борозды (углубленные рубцы), ограничивающія боковые лоскуты (со щеки) вверху и внизу; на верху спинки носа, по сторонамъ лобнаго лоскута, также идутъ линейные рубцы, хотя и значительно менѣе втянутые.

На лбу очень замѣтные рубцы.

Вся неудача по нашему мнѣнію произошла отъ того, что стропилка была слишкомъ велика, ее нельзя было покрыть сохранившимися кожными покровами безъ напряженія ихъ; отсюда и получилось омертвѣніе краевъ, расхожденіе раны и обнаженіе стропилки. Послѣдующія же операціи были направлены только на то, чтобы закрыть обнаженную стропилку, что, наконецъ, и удалось; сама стропилка за все время пребыванія больного въ клиникѣ не вызывала никакого раздраженія и совершенно не ощущалась больнымъ.

X. Ринопластика при сѣдлообразномъ носѣ у 22 л дочери священника Е. Б. Съ 5 л. возраста у больной изъ носа появилось гнилостное отдѣленіе и дурной запахъ. До зимы 1887 года дѣло этимъ и ограничивалось; но съ этого времени у больной стало припухать переносье, появилась боль въ носу и въ головѣ; съ января 1889 года носъ сталъ осѣдать, хотя и очень медленно. За все это время больная пользовалась разнообразнымъ антисифилитическимъ леченіемъ.

Въ профиль осѣданіе носа замѣтно значительно рѣзче, чѣмъ en face, и слѣва, подъ краемъ носовыхъ костей находится довольно рѣзко выраженное вдавленіе. Въ общемъ носъ имѣетъ некрасивую, съ вдавленіемъ по

срединѣ форму и придаетъ лицу непріятное выраженіе. 27 іюня 1890 г проф. Студенскимъ произведена была операція: былъ проведенъ поперечный разрѣзъ соотвѣтственно верхнему краю aperturae pyriformis, затѣмъ слизистая оболочка была отсепарована отъ кожи внизъ почти до самаго кончика носа, а вверхъ сантим. на $1^1/_2$; золотая стропилка (2 образца) была вставлена между кожей и слизистой оболочкой и ничѣмъ не прикрѣплена къ краямъ apertur'ы. На кожную рану наложено 6 шелковыхъ швовъ. Prima intentio при нормальной температурѣ. 17 іюля больная выписана. Носъ вышелъ очень изящный, съ небольшой горбинкой; рубчикъ по срединѣ едва замѣтенъ, и въ общемъ видъ больной весьма измѣнился къ лучшему.

Къ сожалѣнію ни до, ни послѣ операціи больная не позволила снять съ себя фотографической карточки, но мы имѣли возможность видѣть ее нѣсколько разъ въ 1891 г., 1892 и 1893 году; носъ совершенно не измѣнилъ формы данной ему при операціи, и больная совершенно свободно бываетъ въ многочисленномъ обществѣ, и мы убѣждались нѣсколько разъ въ томъ, что, видя ее, никто и не подумаетъ, что ей была произведена ринопластика съ золотою стропилкою. Стропилку она совершенно не ощущаетъ, дышетъ черезъ носъ и сморкается совершенно свободно. Изъ всѣхъ случаевъ этотъ мы считаемъ самымъ лучшимъ во всѣхъ отношеніяхъ.

Въ послѣдній разъ мы видѣли больную въ мартѣ 1893 г. въ засѣданіи Общ. врачей, гдѣ она была въ числѣ посѣтителей, слѣдовательно черезъ 2 года и 8 мѣс. послѣ операціи.

XI. Ринопластика съ золотою стропилкою при плоскомъ носѣ и возстановленіе носовой перегородки у 22 л. крестьянина В. В. Врожденный, но поздній сифилисъ, съ 12 л. возраста; все время, съ перерывами, лечился и на родинѣ въ Вятской губ., и въ Казани (съ 1—26 марта 1890 г. въ клиникѣ проф. А. Г. Ге, а съ 10 мая по 15 іюня въ сифил. отд. Каз. Губ. Земск. Больницы у д-ра (нынѣ проф.) Е. С. Образцова.

Больной средняго роста, правильнаго развитія, съ довольно хорошимъ питаніемъ. Вслѣдствіе отсутствія носовыхъ хрящей и перегородки носъ сплюснутъ въ видѣ довольно толстой мясистой лепешки; правое крыло носа втянуто внутрь и перегнуто пополамъ; отъ недостатка носовой перегородки, сошника и переднихъ раковинъ полость носа одна общая. Кожа на носу, за исключеніемъ края правой ноздри, занятаго рубцами, нормаль-

на. Septum mobile совершенно отсутствуетъ; у ея прикрѣпленія къ губѣ остался только небольшой рубцовый бугорокъ.

5 сентября 1890 года проф. Студенскимъ былъ сдѣланъ обычный поперечный разрѣзъ толщи носа и вставлена золотая стропилка (2 образца); покровы носа, насколько нужно было для вставленія стропилки, были отсепарованы отъ носовыхъ костей, а конецъ стропилки былъ заложенъ между кожей и слизистой оболочкой. Стропилка была укрѣплена 3-мя швами изъ серебряной проволоки, вверху и съ боковъ къ краямъ apertur'ы pyriformis. Затѣмъ кожная рана была стянута шелковыми швами. T-ra все время нормальная. Рана зажила почти вездѣ первично.

Къ 14 октября отекъ носа, его припухлость, бывшая довольно значительной особенно въ первые дни послѣ операціи, а равно и обычное скопленіе коростъ въ полости носа совершенно исчезли, и тогда была возстановлена носовая перегородка изъ кожи верхней губы, которая была пришита къ освѣженному кончику носа.

Носъ значительно приподнятъ, ноздри совершенно проходимы для воздуха, но перегородка сильно стянулась и представляется въ видѣ очень короткаго, но толстаго мостика; рубецъ на переносьи довольно замѣтный; но въ общемъ носъ несравненно лучше и красивѣе, чѣмъ до операціи. Въ концѣ декабря больной выписанъ изъ клиники.

XII. Ринопластика съ золотою стропилкою при сѣдлообразномъ носѣ у 25 л. крестьянина А. П. Пріобрѣтенный сифилисъ больной отрицаетъ. Uvula отсутствуетъ; на мягкомъ небѣ нѣсколько блѣдныхъ рубцовъ. Носъ больного сильно сплюснутъ съ довольно глубокимъ перехватомъ по срединѣ; правая ноздря втянута внутрь и перегнута пополамъ; Septum mobile отсутствуетъ. Полость носа—общая вслѣдствіе отсутствія носовой перегородки, сошника и переднихъ раковинъ. Верхняя губа нѣсколько приподнята кверху вслѣдствіе оставшихся у входа въ носовую полость рубцовъ. Больной высокаго роста, хорошаго тѣлосложенія и питанія.

24 сентября 1890 г. проф. Студенскимъ произведена операція: чрезъ обычный поперечный разрѣзъ, по отсепарованіи тканей отъ краевъ apertur'ы, была вставлена золотая стропилка (2 образца) и въ 3-хъ мѣстахъ пришита серебряной проволокой.

Стропилка оказалась слишкомъ большой, такъ что края поперечнаго разрѣза нельзя было стянуть между собой и такимъ образомъ средняя часть стропилки оказалась незакрытой кожными покровами; пришлось взять

боковые лоскуты изъ щекъ съ основаніями вверху у нижнихъ краевъ глазницы и закрыть ими дефектъ. Послѣопераціонное теченіе съ повышенной температурой, которая по вечерамъ доходила до 39° С.; нагноеніе въ швахъ и расхожденіе, хотя и небольшое, краевъ раны, вслѣдствіе чего заживленіе происходило per secundam; средина стропилки обнажилась на пространствѣ нѣсколькихъ миллиметровъ.

23 октября внезапно развилась Esysipelas bullosum на носу, которая перешла потомъ на лобъ и щеки. Къ 7 ноября рожа вездѣ прошла. Въ январѣ 1891 г. выписанъ. Носъ получился очень некрасивый; стропилка по срединѣ видна на протяженіи болѣе $1/2$ ctm.; ее впослѣдствіи закрыли лоскутомъ со лба, что удалось, но форма носа вышла вполнѣ неудовлетворительной. Septum mobile не возстановлялась.

XIII. Ринопластика съ золотою стропилкою при сѣдлообразномъ носѣ у 17 л. дѣв. А. П.

Носъ сталъ мѣнять свою форму года 4 тому назадъ. Случайно, въ дѣтствѣ полученный сифилисъ, по словамъ больной. Лечилась нѣсколько разъ. Больная довольно слабаго питанія и тѣлосложенія, небольшого роста. Носъ вздернутъ кверху и втянутъ внутрь, его крылья перегнуты пополамъ и тоже втянуты, но ихъ легко расправить, введя черезъ ноздрю палецъ. Septum mobile нормальна. Кости носа нѣсколько утолщены, совершенно безболѣзненны. Кожа на носу и на лицѣ нормальна, безъ рубцовъ.

18 декабря 1890 г. мной въ присутствіи проф. Студенскаго произведена операція: чрезъ поперечный разрѣзъ толщи тканей носа, проведенный по поперечному перехвату съ одного крыла на другое, и по отсепарованіи мягкихъ тканей (за исключ. надкостницы) отъ краевъ apertur'ы кругомъ, приблизительно на 2 ctm., была вставлена золотая стропилка (2 образца), прилажена на мѣсто и пришита 3 швами изъ платиновой проволоки вверху и съ боковъ къ костянымъ краямъ грушевидной вырѣзки, отступя отъ краевъ на 2 stm. Въ кончикѣ носа (внутри) было сдѣлано углубленіе посредствомъ горизонтальнаго разрѣза (слизистая оболочка была отдѣлена отъ кожи, и въ это углубленіе, какъ въ нишу, былъ вставленъ конецъ стропилки); такимъ образомъ отдѣленный (поперечнымъ разрѣзомъ) конецъ носа былъ надвинутъ на стропилку и края разрѣза почти безъ всякаго напряженія сближены между собой шелковыми швами. Рана засыпана іодоформомъ и оставлена открытой. Первичное срощеніе при нормальной температурѣ. Въ полости носа, особенно въ первые дни послѣ операціи, скоплялось значительное количе-

ство коростъ, которыя удалялись смазываньемъ всей полости борной мазью Листера.—Носъ вышелъ очень красивой формы, хотя и нѣсколько вздернутъ; поперекъ его идетъ тонкій бѣловатый рубчикъ, крылья расправлены совершенно и видъ больной весьма измѣнился къ лучшему. Мы видѣли больную 1-го ноября 1893 года т. е. черезъ 2 года и 10 мѣс. послѣ операціи. На спинкѣ носа, немного отступя отъ средины, находится дефектъ круглой формы съ поперечникомъ 4—5 mm.; края дефекта представляются истонченными и покраснѣвшими. Чрезъ него видна спинка стропилки въ видѣ узкой золотой полоски. Небольшое нагноеніе. Стропилка сидитъ очень прочно, но конецъ ея опустился до средины мягкой перегородки. Ноздри раскрыты, проходимы для воздуха. Дыханіе черезъ носъ свободно. Холода зимой не ощущаетъ. Въ общемъ носъ несравненно лучше чѣмъ былъ до операціи, но его портитъ дефектъ, который мы обѣщали больной закрыть. Конфигурація носа въ общемъ почти совершенно не измѣнилась послѣ операціи.

Хотя у насъ и были удачные случаи, но намъ пришлось измѣнить форму стропилки по слѣдующимъ соображеніямъ: не смотря на то, что при достаточномъ количествѣ кожи и при достаточной ея толщинѣ въ большинствѣ случаевъ прорѣзыванія тканей не наблюдалось, но у больного (VIII сл.) П. Я. явившагося къ намъ 10 сентября 1891 г., т. е. черезъ 1 г. 8 мѣс. послѣ операціи (см. рис. 22), замѣтно было втягиванье кожи между перекладинами, такъ что очертанія стропилки сбоку довольно ясно обрисовывались подъ кожей. Кромѣ того во всѣхъ случаяхъ укрѣпленіе на мѣстѣ такой стропилки было не устойчивымъ: такъ она легко, хотя и на небольшое пространство, могла скользить въ проволочныхъ петляхъ швовъ.—Тогда рѣшили сдѣлать стропилку сплошную изъ золотой пластинки, давши ей слѣдующую форму (см. рис. 12-й). Для легкости и, какъ увидимъ ниже, для другихъ цѣлей вся эта пластинка пробита круглыми отверстіями діаметромъ въ 2—3 mm., иногда и нѣсколько большимъ.

Больныхъ мы приготовляли къ ринопластикѣ за недѣлю до операціи, промывая полость носа 1 или 2 раза въ день теплымъ растворымъ буры для удаленія коростъ и слизи, если таковыя были, и кромѣ того для той же цѣли вечеромъ 1 разъ въ день смазывали всю носовую полость борной мазью.

Въ сифилитическихъ случаяхъ больнымъ всегда производилось предварительное противусифилитическое леченіе, за исключеніемъ тѣхъ больныхъ, которые были направляемы къ намъ въ клинику уже послѣ леченія.

Всѣ дальнѣйшія операціи произведены были нами по слѣдующему методу, отъ котораго мы отступили въ 2-хъ случаяхъ по причинамъ, о которыхъ скажемъ при описаніи этихъ случаевъ.

Съ правой стороны, не доходя на 1—2 ctm. до внутренняго угла праваго глаза, проводится разрѣзъ какъ разъ по носощечной складкѣ сразу до кости; этотъ разрѣзъ, идя внизъ, обходитъ и отдѣляетъ правое крыло носа по его выемкѣ у щеки. Длина разрѣза соотвѣтствуетъ длинѣ носа даннаго случая. Обыкновенно, какъ при всѣхъ операціяхъ на лицѣ, является довольно сильное кровотеченіе; оно сейчасъ же тщательно останавливается тампонаціей раны; артеріальныя вѣтви никогда не перевязываются, а скручиваются торсіонными пинцетами, чего всегда бываетъ совершенно достаточно, чтобы остановить кровотеченіе. Когда кровотеченіе остановлено, приступаютъ къ очищенію мягкихъ тканей отъ краевъ aperturae pyriformis за исключеніемъ надкостницы; это дѣлается обыкновеннымъ костнымъ ножемъ. Мягкія ткани отсепаровываются отъ apertura pyriformis такъ, чтобы всю ее свободно можно было обойти пальцемъ т. е. приблизительно на 2 или нѣсколько болѣе сантиметровъ. Послѣ этого чрезъ вышеописанный разрѣзъ вставляется стропилка, причемъ приходится почти всегда то съ той, то съ другой стороны подсепаровывать ткани, чтобы какъ можно правильнѣе приладить стропилку къ мѣсту. Когда стропилка можетъ быть совершено правильно постановленной на свое мѣсто, ее снова нужно вынуть, чтобы предварительно провести проволочные швы для ее укрѣпленія на мѣстѣ. Швы проводятся въ 3-хъ мѣстахъ,—одинъ вверху, а два съ боковъ. Для этого костные края грушевиднаго отверстія отступая на $^1/_2$—1 ctm. отъ свободнаго края, просверливаются костнымъ буравомъ снаружи внутрь. Въ отверстіе сверла вставляютъ платиновую проволоку средней толщины и при обратномъ ротаціонномъ извлеченіи сверла проводятъ ее чрезъ отверстіе въ костныхъ краяхъ грушевидной вырѣзки. Въ каждое отверстіе вводится отдѣльная платиновая проволока Затѣмъ верхніе, наружные концы каждой проволоки проводятся чрезъ ближайшія (къ мѣстамъ ихъ прохожденія въ кости) отверстія стропилки; послѣдняя вставляется черезъ разрѣзъ и прилаживается уже окончательно къ краямъ апертуры. Оба конца проволоки находятся такимъ образомъ подъ стропилкой; ихъ

скручиваютъ каждую пару отдѣльно, лучше при помощи „закрутки", или тоже можно сдѣлать захвативши концы въ торсіонные пинцеты Реап'а и, натягивая ихъ, скрутить. Прочными, изогнутыми по плоскости ножницами (Купера) отрѣзываютъ проволоки возможно ближе къ узлу; такимъ образомъ получаютъ 3 проволочные шва, которые совершенно неподвижно удерживаютъ стропилку на ея мѣстѣ. Слѣдуетъ попробовать подвигать стропилку рукой, чтобы убѣдиться, что она прочно укрѣплена. Скрученные, отрѣзанные концы проволокъ смотрятъ, выдаются въ носовую полость, поэтому ихъ лучше бываетъ пригнуть къ стропилкѣ, захвативши анатомическимъ пинцетомъ. Можно, конечно, проводить проволоки въ отверстія и тогда, когда стропилка уже поставлена на свое мѣсто, но это, какъ показалъ опытъ, сдѣлать труднѣе, чѣмъ провести ихъ, какъ сказано. Въ отверстія стропилки легче провести нижніе концы проволокъ, но тогда скручивать ихъ придется надъ стропилкой, и скрученные ихъ концы будутъ лежать на ней, а не подъ ней.—Если почему либо придется такъ поступить, то ихъ непремѣнно слѣдуетъ заправить подъ стропилку; иначе впослѣдствіи ихъ острые концы легко могутъ прорѣзать кожу. Для этого анатомическимъ пинцетомъ ихъ пригибаютъ къ стропилкѣ и проводятъ внутрь (подъ сторопилку) чрезъ ближайшее сосѣднее отверстіе.

Серебряную проволоку для швовъ мы при послѣднихъ операціяхъ совершено не употребляли, потому что она очень легко ломалась при закручиваніи. Кромѣ вышесказанныхъ проволочныхъ укрѣпленій, мы, желая дать стропилкѣ еще точку опоры въ ея нижне—переднемъ концѣ, въ кончикѣ носа, нѣсколько заходя и на ноздри, дѣлали изнутри горизонтальный разрѣзъ, глубиной въ $^1/_2$ толщи кончика; такимъ образомъ получается какъ бы ниша, куда и вставляется конецъ золотой стропилки. Этотъ разрѣзъ, какъ показала практика, заростаетъ безъ какихъ либо дальнѣйшихъ послѣдствій, а въ немъ заростаетъ, фиксируется и конецъ стропилки.

Укрѣпивъ такимъ образомъ стропилку, ее покрываютъ отеспарованными и отодвинутыми влѣво кожными покровами носа, что удается очень легко, если только стропилка сдѣлана соотвѣтственной величины. На разрѣзъ, проведеный по носощечной складкѣ накладываются шелковые узловатые швы. Въ обѣ ноздри вставляется по толстостѣнному дренажу соотвѣтствен-

ной имъ величины и длиною въ 3—4 ctm. Дренажи мы вставляемъ не только для того, чтобы обезпечить больному дыханіе черезъ носъ, но, главнымъ образомъ, что бы сблизить между собою обѣ половины горизонтальнаго разрѣза съ введеннымъ между ними концомъ стропилки и тѣмъ способствовать взаимному ихъ срощенію.

Во всѣхъ нижеописанныхъ случаяхъ мы, тщательно обсушивши рану, никогда не засыпали ее іодоформомъ, а покрывали толстымъ слоемъ свѣжеприготовленной борной мази Листера, а сверху, чтобы мазь не расплывалась, клали полоску бѣлой борной марли длиной равной длинѣ разрѣза, а шириной около 2—3 ctm. И только въ полость носа, предъ вставленіемъ въ ноздри дренажей, мы вдували немного іодоформа, но и то дѣлали это не всегда.

Отъ употребленія іодоформа мы были вынуждены отказаться по 2-мъ причинамъ: вопервыхъ, онъ нерѣдко даже на 2-й и 3-й день послѣ операціи вызывалъ у больныхъ острую экцему, а вовторыхъ, смѣшиваясь съ кровью въ уколахъ швовъ покрывалъ рану коростами, хотя и незначительными. Эти коросты легко трескаются, и тогда обыкновенно въ уколахъ швовъ развивается нагноеніе, которое мѣшаетъ первичному срощенію раны.

Слой борной мази Листера совершенно не раздражаетъ кожу и защищаетъ рану, герметически закрывая ее.

Какъ бы то ни было, но во всѣхъ случаяхъ операцій, произведенныхъ по только что описанному способу, мы всегда получали прекрасное первичное срощеніе на 7—8 днѣ послѣ операціи, безъ всякихъ осложненій.

Послѣ операцій температура обыкновенно была нормальная, иногда только по вечерамъ доходила до 38° С. и то въ теченіи первыхъ 2—3 дней.

Къ вечеру перваго же дня послѣ операціи кожа носа обыкновенно припухала, лоснилась, становилась какъ бы отечной, но опухоль никогда не достигала большихъ размѣровъ; правда, всегда почти припухали нижнія вѣки, но верхнія были нормальны, и только иногда отекъ занималъ почти все лицо. Этотъ отекъ на 5—6-й день послѣ операціи начиналъ обыкновенно быстро пропадать и только въ очень слабой степени иногда держался даже до 3—4 недѣли. Глаза обыкновенно въ

это время слезились и въ вѣкахъ ощущался больными легкій зудъ.

Одинъ или два раза въ сутки приходилось накладывать свѣжіе слои мази и мѣнять полоски изъ марли или убирать ватой жидкое кровянистое отдѣляемое, которое иногда показывалось изъ полости носа чрезъ вставленные дренажи. На 7—8 день послѣ операціи снимались кожные швы и тогда же вынимались изъ ноздрей и дренажи.

Вся полость носа обыкновенно была наполнена темными сухими коростами (изъ крови, слизи); ихъ сейчасъ же удаляли пинцетомъ или при помощи струи теплаго раствора буры и всю полость густо смазывали той же борной мазью Листера. Коросты, очень плотно сидѣвшія на мѣстѣ, оставляли въ покоѣ: онѣ сами легко отдѣлялись на слѣдующій день послѣ смазыванія при промываніи. Мѣста бывшихъ швовъ и свѣжій, молодой рубецъ тоже всегда въ теченіи по крайней мѣрѣ еще недѣли смазывались борной мазью и закрывались марлей. Дренажи снова вставлялись въ теченіи 2-хъ, иногда 3-хъ недѣль для того, чтобы прочнѣе укрѣпить конецъ стропилки въ его нишѣ.

Послѣ снятія швовъ промываніе полости носа и смазываніе ея борной мазью дѣлалось всегда каждый день, иногда по 2 раза. Это дѣлалось потому, что въ полости носа за сутки всегда скоплялось значительное количество слизи съ примѣсью гноя, особенно въ первыя 2—3 недѣли послѣ операціи, но затѣмъ отдѣленіе постепенно уменьшалось, а на 5—6-й недѣляхъ прекращалось почти совершенно. Сами больные легко и скоро пріучались удалять изъ носовой полости слизь, сморкаясь при промываніи.

Въ началѣ 2-й и особенно 3-й недѣляхъ послѣ операціи совершенно ясно можно было видѣть, по удаленіи слизи и коростъ, какъ въ полости носа, главнымъ образомъ съ краевъ aperturae pyriformis, разростались пышныя грануляціи. На 4—5-й недѣляхъ эти грануляціи почти вездѣ превращались въ блѣдную рубцовую ткань и закрывали золотую пластинку. Исключеніе представляла только спинка стропилки: здѣсь слизистая оболочка носа оставалась неповрежденной и поэтому разростанія грануляцій не было, а слизистая оболочка только прилегала къ поверхности стропилки; поэтому здѣсь, если запрокинуть голову больного и смотрѣть въ полость носа снизу

вверхъ, можно было видѣть поверхность стропилки (обращенную въ полость носа), и при проходящемъ свѣтѣ ея отверстія, хотя и не по всему протяженію, просвѣчивали сквозь кожу. Мы думаемъ, что грануляціи при своемъ разростаніи, главнымъ образомъ въ окружности aperturae pyriformis, снизу и сверху проходятъ сквозь отверстія стропилки и, встрѣчаясь, сливаются между собой, а впослѣдствіи, превращаясь въ рубцовую ткань, капсулируютъ стропилку.

Такимъ образомъ стропилка является какъ бы дважды укрѣпленной на своемъ мѣстѣ: ее прижимаютъ къ костямъ 3 проволочные шва и кромѣ того по периферіи она обростаетъ соединительной тканью.

При произведенныхъ операціяхъ по вышеописанному способу и при помощи стропилки послѣдняго образца оказалось, что рубцовое стягиваніе всей кожи носа на такой стропилкѣ всегда было очень незначительное; только ноздри нѣсколько сморщивались, какъ бы втягивались внутрь, да кончикъ носа нѣсколько опускался книзу, но никогда не поднимался кверху, что мы почти всегда наблюдали при операціи съ поперечнымъ разрѣзомъ. Это мы позволяемъ себѣ объяснить такимъ образомъ: куда же, въ самомъ дѣлѣ, съ стропилки будетъ утягиваться кожа носа, если съ внутренней ея поверхности, исключая соотвѣтствующей спинкѣ, разрослись грануляціи, прошли сквозь отверстія стропилки и, слившись между собой, превратились въ рубцевую ткань?

Рубцеваніе же, какъ мы наблюдали, всегда шло равномѣрно, одинаково по всей окружности aperturae pyriformis. Кожа носа является такимъ образомъ какъ бы припаянной къ стропилкѣ и ей некуда съ нея сдвинуться, если только не сорвать ее силой.

Случаи, въ которыхъ мы оперировали по описанному способу были слѣдующіе:

XIV. Ринопластика со вставленіемъ золотой стропилки при сѣдлообразномъ носѣ у А. Т. 17 л. крестьянки. Носъ осѣдаетъ съ дѣтства; въ анамнезѣ—наслѣдственный сифилисъ, отъ котораго больная нѣсколько разъ лечилась. Носъ больной небольшой, вдавленъ по срединѣ; правое крыло носа втянуто внутрь, и перегнуто на двое, ноздря совершенно закрыта; лѣвое крыло только нѣсколько сморщено и ноздря совершенно проходима

для воздуха. Хрящевой перегородки нѣтъ; полость носа одна общая. Кости по краямъ aperturae pyriformis не утолщены; septum mobile цѣла.

13 марта 1891 года мной въ присутствіи проф. Студенскаго произведена операція по вышеописанному способу, со вставленіемъ золотой стропилки (3-го образца). Послѣопераціонное теченіе никакихъ уклоненій отъ описаннаго общаго типа не представляло. 10 апрѣля того же года больная выписалась изъ клиники. Носъ нисколько не измѣнилъ своей формы, полученной имъ при операціи; полость его совершенно свободна отъ коростъ. Дышетъ и сморкается больная совершенно свободно. Рубчикъ отъ разрѣза по правой носощечной складкѣ едва замѣтенъ и то при внимательномъ осмотрѣ. Этотъ случай мы отмѣтимъ, какъ совершенно удачный во всѣхъ отношеніяхъ.

XV. Ринопластика съ золотою стропилкою у М. Л. 28 л. священника. Сѣдлообразный носъ. Пріобрѣтенный сифилисъ съ 1883 года; до 1885 года ничѣмъ не лечился; въ 1885 году лечился не аккуратно, такъ что только въ 1889 году выдержалъ систематическій курсъ леченія у проф. А. Г. Ге. Носъ сталъ опускаться съ 1889 года, почему больной и поѣхалъ лечиться въ Казань.

Въ настоящее время носъ вдавленъ по срединѣ, правая ноздря втянута внутрь, лѣвая нормальна, и обѣ ноздри вполнѣ проходимы для воздуха. Хрящевой перегородки нѣтъ, кожная цѣла. Кости носа нѣсколько утолщены. Кожа носа и окружающихъ частей нормальна. (рис. 25).

Операція произведена 2-го мая 1891 г. мной въ присутствіи проф. Студенскаго. Вставлена чрезъ разрѣзъ по правой носощечной складкѣ золотая стропилка (3-го образца). Послѣопераціонное теченіе вполнѣ правильное. Выписанъ изъ клиники 3-го іюня того же года. Случай вполнѣ удачный во всѣхъ отношеніяхъ (рис. 26).

XVI. Ринопластика съ золотою стропилкою при плоскомъ носѣ у Ф. К. 21 г. рабочаго на оружейномъ заводѣ.

По неосторожности больнаго около года тому назадъ при разряженіи ружья произошелъ выстрѣлъ, и весь дробовой зарядъ снизу вверхъ попалъ въ носъ, разрушилъ носовую перегородку и часть костной, вслѣдствіе чего носъ сплюснулся, такъ что въ профиль онъ не имѣетъ почти никакого рельефа, кончикъ носа прижатъ къ верхней губѣ, septum mobile оторвана отъ своего прикрѣпленія къ верхней губѣ, втянута въ носовую полость и здѣсь прирощена къ носовой спинкѣ. Кожа носа вездѣ нормальна. Справа

й слѣва подъ кожей ниже на 2—3 ctm. внутреннихъ угловъ глазъ прощупываются дробины, справа одна, слѣво двѣ. (рис. 23).

Больной хорошаго питанія и тѣлосложенія. Голосъ гнусливый, съ замѣтнымъ носовымъ оттѣнкомъ.

2 сентября 1891 г. мной въ присутствіи проф. Студенскаго произведена операція. Чрезъ обычный разрѣзъ, по отсепарованіи мягкихъ покрововъ носа (причемъ были удалены и дробины), вставлена золотая стропилка (3-го образца), пришита 3-мя платиновыми швами; septum mobile отсепарована и пришита къ верхней губѣ на свое мѣсто. Кожный разрѣзъ закрытъ наложеніемъ шелковыхъ швовъ. Послѣоперaціонное теченіе безъ осложненій, только на 10-й день послѣ операціи t—ra=38,4 C. и на слѣдующій день веч. t—ra=38,2 C. Выписался 20 октября 1891 г.

Результатъ операціи прекрасный: носъ красивой, правильной формы; въ нѣсколькихъ шагахъ отъ больного нельзя замѣтить какихъ либо слѣдовъ произведенной операціи. Дальнѣйшихъ свѣдѣній не имѣемъ. (рис. 24).

XVII. Ринопластика съ золотою стропилкою у 42 л. крестьянки М. Ч. при совершенно провалившемся носѣ. Пріобрѣтеннымъ сифилисомъ разрушена мягкая, хрящевая и костная перегородки; кончикъ носа и его крылья втянуты внутрь, въ полость aperturae pyriformis; такимъ образомъ вмѣсто носа имѣется широкій входъ въ носовую полость почти круглой формы, кончикъ носа слегка выдается надъ этимъ входомъ. Носовыя кости цѣлы. (рис. 27).

6-го сентября 1891 года произведена мной операція въ присутствіи проф. Студенскаго. Здѣсь мы отступили отъ обычнаго пріема въ виду широкаго, открытаго входа въ носовую полость и рѣшили вставить стропилку снизу черезъ этотъ входъ, щадя кожу боковыхъ частей носа. Сначала носовые покровы изнутри были отсепарованы отъ краевъ грушевидной вырѣзки; кончикъ носа и его крылья были такимъ образомъ выпрямлены и выведены наружу. Нужно было вставить стропилку, но входъ для нея оказался всетаки узокъ: своей нижней, широкой частью она пройти не могла. Тогда съ лѣвой стороны, какъ разъ подъ носовымъ крыломъ, былъ проведенъ горизонтальный разрѣзъ длиной около 2 ctm., такимъ образомъ входъ сталъ шире, и стропилка легко могла быть выдвинута чрезъ него въ носовую полость. Укрѣпить ее рѣшили только наверху въ одномъ мѣстѣ; чрезъ небольшой разрѣзъ вблизи внутренняго угла праваго глаза былъ просверленъ край aperturae pyriformis, чрезъ который была проведена платиновая прово-

лока, одинъ конецъ которой былъ выведенъ наружу, а другой былъ въ носовой полости. Когда стропилка была поставлена на свое мѣсто, наружный конецъ проволоки былъ проведенъ чрезъ ближайшее къ его мѣсту отверстіе стропилки и изнутри скрученъ съ внутреннимъ; скрученные концы отрѣзаны, а оставшаяся часть пинцетомъ пригнута къ стропилкѣ. Ниши въ кончикѣ носа сдѣлать не удалось, такъ какъ онъ былъ очень малъ и тонокъ, поэтому носовые покровы были просто положены на стропилку. Мягкая носовая перегородка была въ этотъ же день возстановлена изъ кожи правой половины верхней губы въ видѣ узкаго кожнаго лоскута съ основаніемъ на верху, который былъ перевернутъ кожной поверхностью наружу и пришитъ къ освѣженному кончику носа.—Форма носа вышла вполнѣ удовлетворительная, но только верхняя губа подтянулась вверхъ, и на ней получился дефектъ въ видѣ labium leporinum; ноздри небольшія, узкія, но проходимыя для воздуха, правое крыло носа нѣсколько выше лѣваго, но въ общемъ видъ больной совершенно измѣнился къ лучшему и настолько, что она не имѣетъ прежде бывшаго безобразія, только голосъ остался прежній, чему способствовалъ значительно дефектъ мягкаго неба. Послѣоперационное теченіе было вначалѣ правильное, но въ концѣ октября съ правой стороны носа, въ томъ мѣстѣ, гдѣ былъ наложенъ швъ укрѣпившій стропилку, появилось затвердѣніе слегка болѣзненное, кожа тоже покраснѣла. Сначала ожидали нагноенія, но по прошествіи еще почти 2-хъ недѣль опухоль только очень медленно продолжала увеличиваться и наконецъ заняла почти всю правую половину носа, въ видѣ не особенно значительно выстоящаго, плоскаго инфильтрата, довольно болѣзненнаго при давленіи; кожа красноватаго цвѣта и слегка лоснилась. Тогда назначено больной противусифилитическое леченіе и къ концу декабря опухоль совершенно исчезла. Послѣ этого больная выписалась (рис. 28).

Дальнѣйшихъ свѣдѣній не имѣемъ.

XVIII. Ринопластика съ золотою стропилкою у 40 л. дворянина А. Ф. М.—Больной имѣетъ типическій сѣдлообразный носъ, съ глубокимъ перехватомъ по срединѣ; лѣвое крыло втянуто внутрь и перегнуто пополамъ, правое крыло раздвоено почти по срединѣ на двѣ половины, которыя также втянуты внутрь; мягкая перегородка цѣла, но очень тонка особенно ближе къ кончику носа и покрыта рубцами.

Хрящевой и частью костной перегородки нѣтъ, носовыя кости значительно утолщены. Пріобрѣтенный сифилисъ, отъ котораго много разъ лечился.

Кожа носа нормальна, только на крыльяхъ замѣтны небольшія плоскіе, лучистые рубчики.

Операція произведена 9 ноября 1891 г. мной въ присутствіи проф. Разумовскаго.

Съ правой стороны корня носа, отступя отъ внутренняго угла глаза, былъ проведенъ почти отвѣсный разрѣзъ, совпавшій съ разщепомъ праваго крыла, и мягкіе покровы носа были отсепарованы, какъ влѣво отъ краевъ апертуры, а также и съ правой стороны.

Вставлена золотая стропилка (3 образца) и пришита 3-мя платиновыми швами. Въ кончикѣ носа сдѣлана ниша, куда вставленъ конецъ стропилки. Края дефекта на правомъ крылѣ освѣжены и, такъ какъ они совпадали съ краями разрѣза, то и были сшиты по одной линіи съ нимъ прерывистыми швами.—Послѣоперaціонное теченіе прошло безъ осложненій. 29 декабря 1891 г. больной выписался изъ клиники, но еще около 2-хъ мѣсяцевъ жилъ въ Казани, послѣ чего уѣхалъ въ Сибирь. Форма носа не оставляла желать лучшаго; больной былъ настолько доволенъ, что свободно посѣщалъ въ Казани театръ, гдѣ его не разъ видали студенты, бывшіе на операціи.

Стропилки, какъ и всѣ его предшественники, онъ не ощущалъ и въ морозы ходилъ съ открытымъ лицомъ, приходя показаться въ нашу клинику.

XIX. Ринопластика съ золотою стропилкою при плоскомъ носѣ у 32 л. чиновника Н. Я. М.—Пріобрѣтеннымъ сифилисомъ разрушены: мягкая перегородка, часть праваго крыла и кончика носа, хрящевая перегородка и костная. Носовыя кости вдавлены, бугристы. Носъ больного вдавленъ на переносьи и какъ бы расплющенъ, носовая полость широко раскрыта и смотритъ впередъ; кончика носа почти нѣтъ; правое крыло цѣло у его прикрѣпленія къ щекѣ, а вблизи кончика имѣетъ дефектъ въ видѣ вырѣзки длиной около $1^1/_2$, шириной 1 ctm. Лѣвое крыло цѣло. На верхней губѣ, у входа въ носовую полость нѣсколько блѣдныхъ рубцовъ. Кожа на носу нормальная, съ небольшими едва замѣтными рябинами послѣ бывшей въ дѣтствѣ оспы.

19 декабря 1891 года мной произведена операція въ присутствіи проф. Разумовскаго.

Здѣсь также какъ и въ случаѣ XVII рѣшено было вставить стропилку въ носовую полость снизу, безъ разрѣза по носощечной складкѣ, мягкіе покровы носа отсепаровать изнутри, выправить ихъ и покрыть ими стропилку. Но входъ оказался узкимъ для стропилки, поэтому пришлось провести не-

большой горизонтальный разрѣзъ подъ лѣвымъ носовымъ крыломъ и такимъ образомъ расширить входъ въ носовую полость.

Операція удалась легко. Стропилка была пришита въ 3-хъ мѣстахъ платиновыми проволоками, и носовые покровы закрыли ее почти всю, только небольшая часть въ видѣ узкаго золотаго ободка была видна чрезъ вырѣзку на правомъ носовомъ крылѣ. Послѣоперaціонное теченіе было совершенно правильное. Къ $^1/_2$ Февраля 1892 года изъ носовой полости почти совершенно уже не отдѣлялось слизи, грануляціи были блѣдны, сухи; стропилка не вызывала никакого ощущенія, видна была, какъ и въ другихъ случаяхъ, только спинка стропилки, боковыя же ея стороны были совершенно закрыты блѣдной рубцевой тканью, проволочныхъ швовъ также не было видно. Все это хорошо можно (особенно съ рефлекторомъ) было видѣть потому, что входъ въ носовую полость былъ широкій; мягкая перегородка носа еще не была возстановлена. 23 Февраля 1893 г. произведено было возстановленіе мягкой носовой перегородки изъ Philtrum верхней губы; лоскутъ, имѣя основаніе на верху, былъ поставленъ такъ, что слизистая оболочка смотрѣла наружу, а кожа внутрь, въ полость носа. Этимъ же лоскутомъ удалось закрыть и дефектъ на правомъ носовомъ крылѣ. 28 Февраля сняты швы; prima intentio. 13 Марта 1892 года больной выписался изъ клиники. Носъ вышелъ большой, широкій; его портитъ только возстановленная мягкая перегородка своимъ краснымъ цвѣтомъ, который однакоже замѣтно блѣднѣетъ, и слизистая становится болѣе сухой. Въ концѣ марта больной уѣхалъ въ Омскъ, и дальнѣйшихъ свѣдѣній о немъ не имѣется.

XX. Ринопластика съ золотою стропилкою у 26 л. мѣщанки К. Е. Больная имѣетъ типическій сѣдлообразный носъ. Хрящевая и передняя часть костной перегородки разрушены сифилисомъ 3 года тому назадъ. Носъ сильно вдавленъ по срединѣ, кончикъ его смотритъ вверхъ; носовыя крылья нормальны, широко раскрыты; мягкая перегородка цѣла. Ноздри смотрятъ впередъ даже при обычномъ положеніи головы. Носовыя кости повидимому не измѣнены. Дыханіе черезъ носъ нѣсколько затруднено; голосъ съ гнусливымъ оттѣнкомъ.

31 Января 1892 года мной произведена операція въ присутствіи проф. Разумовскаго. Чрезъ разрѣзъ проведенный по правой носощечной складкѣ была вставлена золотая стропилка (3-го образца) и въ 3-хъ мѣстахъ пришита платиновой проволокой. Форма носа получилась не

только красивая, но даже изящная: онъ былъ прямой, съ длинной тонкой спинкой. Но, къ несчастью, на 3-й день послѣ операціи больная стала чувствовать себя дурно,—т-ра повысилась до 38 С., а на 6-й день послѣ операціи было ясно, что у нея развился сыпной тифъ.

Переведенная въ тифозное отдѣленіе она умерла 12 Февраля 1892 г. Нужно замѣтить, что въ эту зиму и весну была, какъ извѣстно, эпидемія сыпнаго тифа въ Казани; масса больныхъ помѣщалась въ Казанской Губернской Земской Больницѣ, гдѣ находится и Госпитальная Хирургическая Клиника.—Случаи заболѣванія тифомъ наблюдались и въ хирургическихъ палатахъ, съ нѣсколькими смертельными исходами, такъ что на время почти совершенно пришлось отказаться отъ производства операцій и отказывать больнымъ, желавшимъ поступить въ клинику.

Всѣ описанныя операціи были произведены нами подъ полнымъ хлороформнымъ наркозомъ. Чтобы кровь при лежачемъ положеніи больного не затекала въ глотку и гортань, при наступившемъ наркозѣ, больному давали положеніе по Rose.

Конечно, можно достичь той же самой цѣли, давая больному и сидячее положеніе, но мы это рѣдко примѣняли потому, что оперировать было труднѣе, и наркозъ протекалъ хуже.—Чтобы воспрепятствовать затеканію крови въ глотку, мы нѣсколько разъ вкладывали въ полость носа губку, продвинувъ ее какъ можно дальше вглубь; губка вставлялась тотчасъ же, какъ проводился боковой разрѣзъ и отдѣлялась $1/2$ носа. Когда стропилка окончательно прилаживалась къ мѣсту, и кровотеченіе уже было остановлено, тогда губку вынимали и приступали къ пришиванію стропилки платиновой проволокой. Этотъ пріемъ мы предпочитаемъ сидячему положенію больного и даже положенію по Rose, такъ какъ здѣсь при опущенной внизъ головѣ всегда бываетъ сильное кровотеченіе, и больной напрасно теряетъ много крови,—такъ что иногда намъ приходилось поднимать голову больного, чтобы только ослабить кровотеченіе.—Можно, конечно, начать операцію, давши больному положеніе по Rose; но, если кровотеченіе будетъ сильное и будетъ затруднять производство операціи, то вложить губку и оперировать въ обыкновенномъ лежачемъ положеніи.

Очень важнымъ, безусловно необходимымъ для успѣха операціи, является то, чтобы стропилка была сдѣлана соотвѣтственной величины, чтобы она легко, безъ напряженія могла бы

быть покрыта носовыми покровами. Если почему либо стропилка окажется слишкомъ большой, то лучше на день, на два отложить операцію, хотя бы кожные покровы и были уже отсепарованы. На полученіе первичнаго срощенія кожи и на капсулированье стропилки это обстоятельство a priori не должно оказать никакого дурного вліянія.

Въ клиникахъ лучше имѣть нѣсколько запасныхъ стропилъ различной величины; если не подойдетъ одна, то можетъ подойти другая. Такъ было въ нашей клиникѣ, хотя намъ правда только 2 раза пришлось во время операціи перемѣнить приготовленную стропилку на запасную. Если стропилка окажется слишкомъ малой, то кожные покровы впослѣдствіи на ней сильно сморщиваются, они образуютъ складки въ тѣхъ же преимущественно мѣстахъ, гдѣ онѣ были до операціи; благодаря этому получаются худшіе результаты, чѣмъ въ тѣхъ случаяхъ, когда стропилка сдѣлана соотвѣтственной величины.

Мы дѣлали стропилки и не видя больного, только по гипсовой маскѣ, снятой съ лица, и, вѣроятно, удачно, потому что проф. Субботинъ (изъ Петербурга) 3 раза присылалъ къ намъ эти гипсовые слѣпки, и мы высылали ему сдѣланныя по нимъ стропилки. Къ сожалѣнію мы ничего не можемъ сказать о произведенныхъ проф. Субботинымъ операціяхъ по описанному нами способу, такъ какъ, не смотря на неоднократныя просьбы, не получили отъ него никакихъ свѣдѣній.

Предлагаемая операція сама по себѣ очень проста и не требуетъ никакихъ особенныхъ приготовленій или инструментовъ: нуженъ только мастеръ [1]), чтобы сдѣлать извѣстныхъ размѣровъ стропилку, а затѣмъ уже каждый хирургъ всегда легко произведетъ операцію. Всего труднѣе при этой послѣдней пришивать стропилку къ костнымъ краямъ грушевидной вырѣзки, но и это при извѣстномъ навыкѣ сдѣлать не такъ трудно, какъ можетъ показаться изъ описанія, или дѣлая операцію въ первый разъ.

При строгой антисептикѣ всегда можно разсчитывать на успѣхъ операціи, если не присоединится какого либо случай-

---

[1]) Приношу глубокую благодарность моему дорогому товарищу д-ру О. Л. Островскому за ту помощь, которую онъ всегда охотно оказывалъ намъ въ дѣлѣ изготовленія стропилокъ, руководя работами мастера.

наго осложненія; но если почему либо разовьется сильное нагноеніе, то на успѣхъ нельзя разсчитывать, потому что стропилка прочно не капсулируется и, какъ постороннее тѣло, будетъ постоянно поддерживать нагноеніе. Мы не говоримъ уже о рожѣ. Рожа нѣсколько разъ поражала нашихъ больныхъ; въ этомъ виновата та обстановка, въ которую поставлена госпитальная хирургическая клиника: палаты ея расположены рядомъ съ терапевтическими палатами, и уничтожить сношенія прислуги нѣтъ никакой возможности: между тѣмъ только этимъ переносомъ заразы мы и можемъ объяснить внезапное развитіе рожи у нашихъ больныхъ, иногда спустя долгое время послѣ операціи.

Въ случаѣ неудачи, если стропилка будетъ поддерживать нагноеніе, или прорѣжется наружу, или, наконецъ, больной не будетъ ее переносить, хотя мы этого даже при неудачахъ не наблюдали ни разу, всегда легко ее удалить черезъ тотъ же разрѣзъ, удаливши проволочные швы и освободивши ее отъ обросшей ткани. Больной почти ничего не потеряетъ; у него будетъ тотъ же провалившійся носъ, что и до операціи, и только на правой носощечной складкѣ будетъ замѣтенъ бѣловатый рубчикъ. Можно и вторично произвести впослѣдствіи вставленіе стропилки.

Эта выгода предлагаемаго способа немыслима при какой бы то ни было остеопластической операціи; неудача тамъ остается непоправимой. Кромѣ всего этого на лбу больного при остеопластикѣ для исправленія запавшихъ или сѣдлообразныхъ носовъ всегда остается ясный, вдавленный рубецъ, на переносьи также рубцы, при нашемъ же способѣ есть одинъ только линейный тонкій рубецъ идущій по носощечной складкѣ и едва замѣтный по своему глубокому положенію; переносье, лобъ больного совершенно цѣлы. — Слѣдовательно, удачный случай операціи по нашему способу всегда будетъ выше, въ косметическомъ отношеніи, какого бы то ни было самаго удачнаго случая, произведеннаго по остеопластическому способу.

Хотя причины неудачъ, бывшихъ при операціяхъ, и ясно видны изъ описанія случаевъ, почему мы о нихъ подробно говорить не будемъ; но всетаки укажемъ на то, что чрезмѣрная величина стропилки, благодаря чему для ея закрытія не доставало кожи носа и приходилось брать лоскуты со щекъ или со лба, форма стропилки, слабое укрѣпленіе ея на мѣстѣ

и можетъ быть погрѣшности антисептики были главными причинами неудачъ въ нашихъ случаяхъ.

Сюда можно прибавить еще и недостаточно выработанную технику самой операціи.

Эти неудачные случаи были нашими учителями, показывая дорогу къ удачамъ, и не должны умалять значенія предлагаемой операціи.

Указывая на случаи Létiévent'a, Poncet, Ollier и на наши 20 случаевъ, мы позволимъ себѣ высказать слѣдующія положенія:

1) Ринопластика съ золотой или вообще съ металлической, неизмѣняющейся стропилкой даетъ возможность получить болѣе правильный и прочный носъ, чѣмъ остеопластика носоваго хребта.

2) Стропилка остается на мѣстѣ, не вызывая сама по себѣ никакой реакціи.

3) Больные не ощущаютъ присутствія стропилки и даже, какъ говорятъ, забываютъ о ней.

4) Форма носа впослѣдствіи почти не мѣняется, и онъ черезъ 2—3 года послѣ операціи имѣетъ ту же форму, какая ему была дана.

5) 20° — 30° морозы не оказываютъ замораживающаго вліянія на ткани носа; больные зимой ходятъ съ открытыми лицами, не получая никакого особеннаго ощущенія.

6) Операція сама по себѣ очень проста и легко выполнима.

Такъ какъ мой личный опытъ распространяется главнымъ образомъ на случаи операцій исправленія опустившихся носовъ, и они то мнѣ дали наилучшіе результаты сравнительно съ случаями, гдѣ приходилось возстановлять и кожные покровы носа, то я въ настоящее время и рѣшаюсь рекомендовать примѣнять выработанный нами методъ въ подобныхъ случаяхъ.

Полная ринопластика съ золотою стропилкою еще нуждается въ большихъ усовершенствованіяхъ; эти усовершенствованія должны быть направлены главнымъ образомъ на искусство образованія правильной конфигураціи носа, особенно его кончика и крыльевъ, изъ кожнаго лоскута. Поэтому на основаніи нашихъ случаевъ я не могу, къ сожалѣнію, высказать опредѣленнаго заключенія. Вѣрно то, что новообразованные

носы благодаря стропилкѣ не сморщиваются, больные переносятъ стропилку свободно, но изящнаго, красиваго носа получить намъ не удалось, благодаря еще не достаточно выработанной техникѣ кожной пластики.

Въ заключеніе я не могу не вспомнить съ чувствомъ глубокой благодарности моего незабвеннаго учителя, покойнаго профессора Николая Ивановича Студенскаго, которому я такъ много обязанъ при исполненіи моей работы. Онъ всегда очень интересовался пластическими операціями вообще и въ частности ринопластикой, чему служитъ доказательствомъ предложенный имъ новый методъ ея; и поэтому, давши мнѣ мысль заняться разработкой и усовершенствованіемъ этого метода, онъ съ большимъ вниманіемъ относился ко всѣмъ мною предлагаемымъ улучшеніямъ въ производствѣ операціи и помогалъ мнѣ во всѣхъ встрѣчавшихся затрудненіяхъ.

Доброе вниманіе и всегда полную готовность помочь мнѣ я встрѣтилъ и въ преемникѣ моего покойнаго учителя—глубокоуважаемомъ профессорѣ Василіѣ Ивановичѣ Разумовскомъ, благодаря которому я получилъ возможность продолжать клиническія наблюденія и закончить эту работу, за что приношу ему мою искреннюю признательность и благодарность.

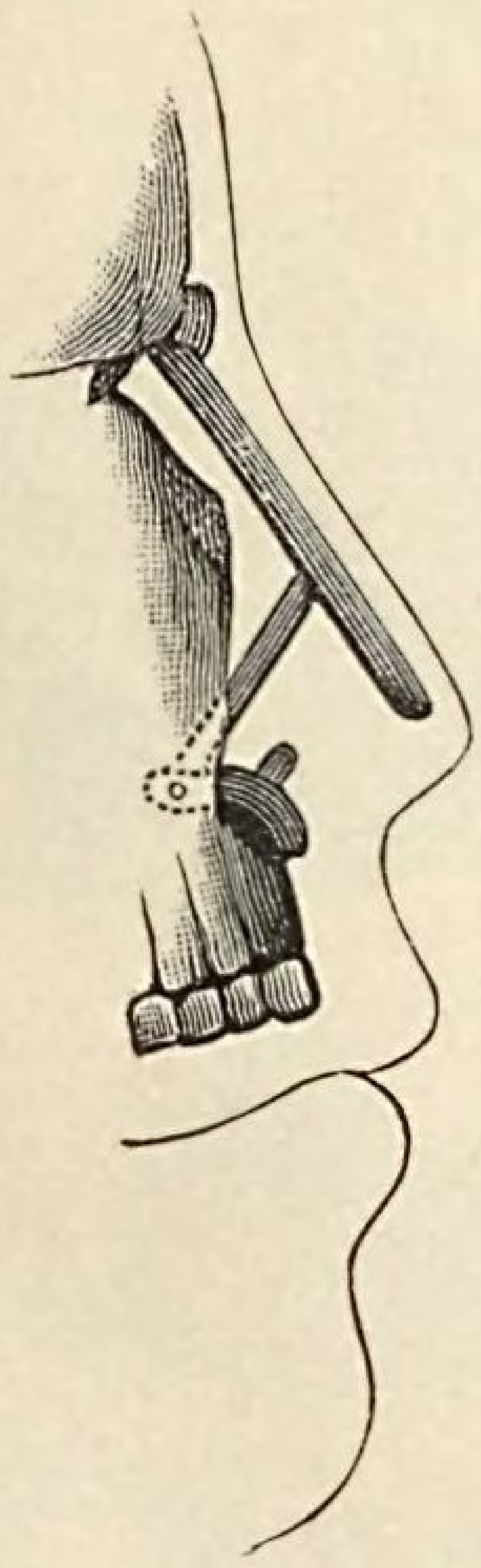

Рис. 1.

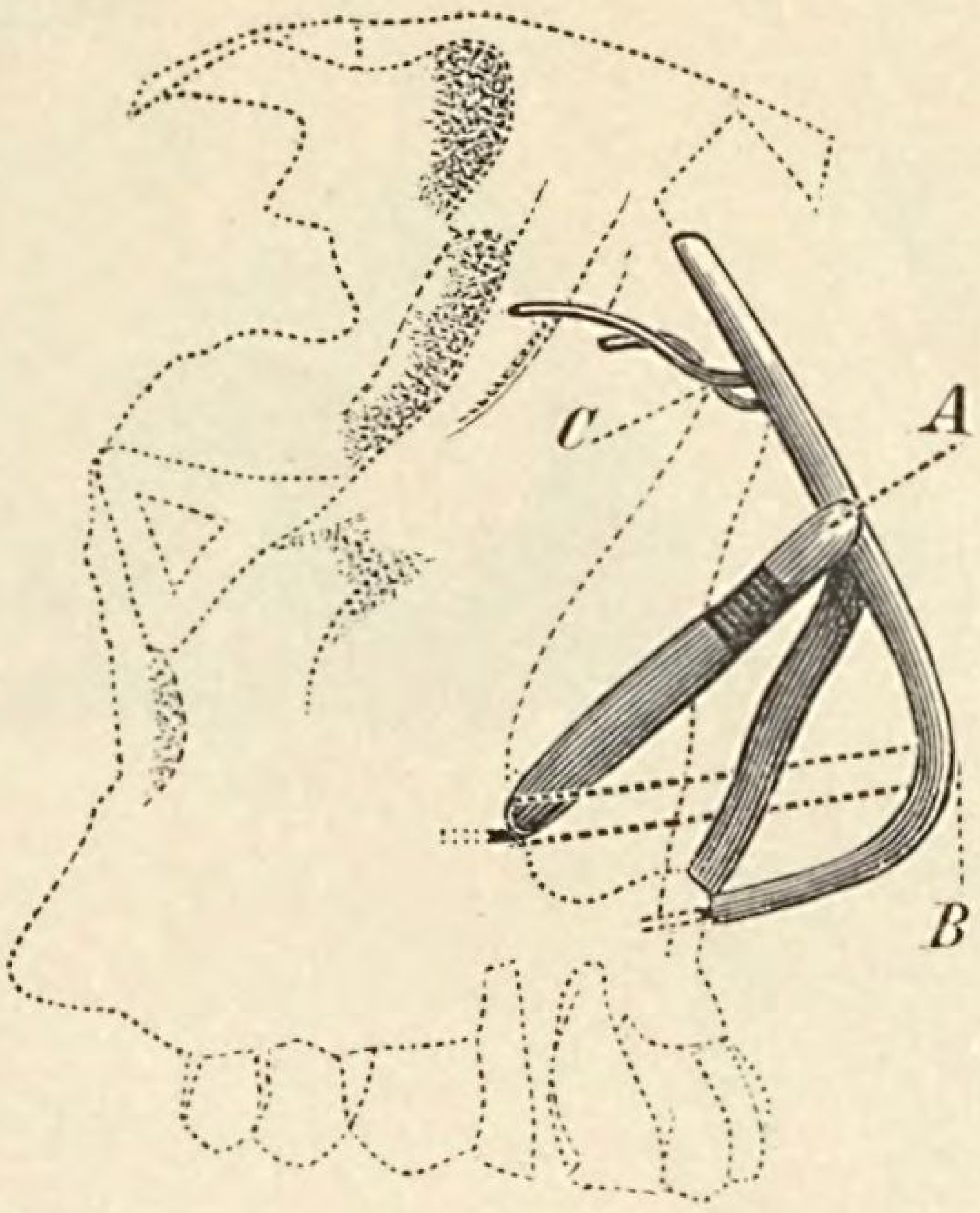

Рис. 2.

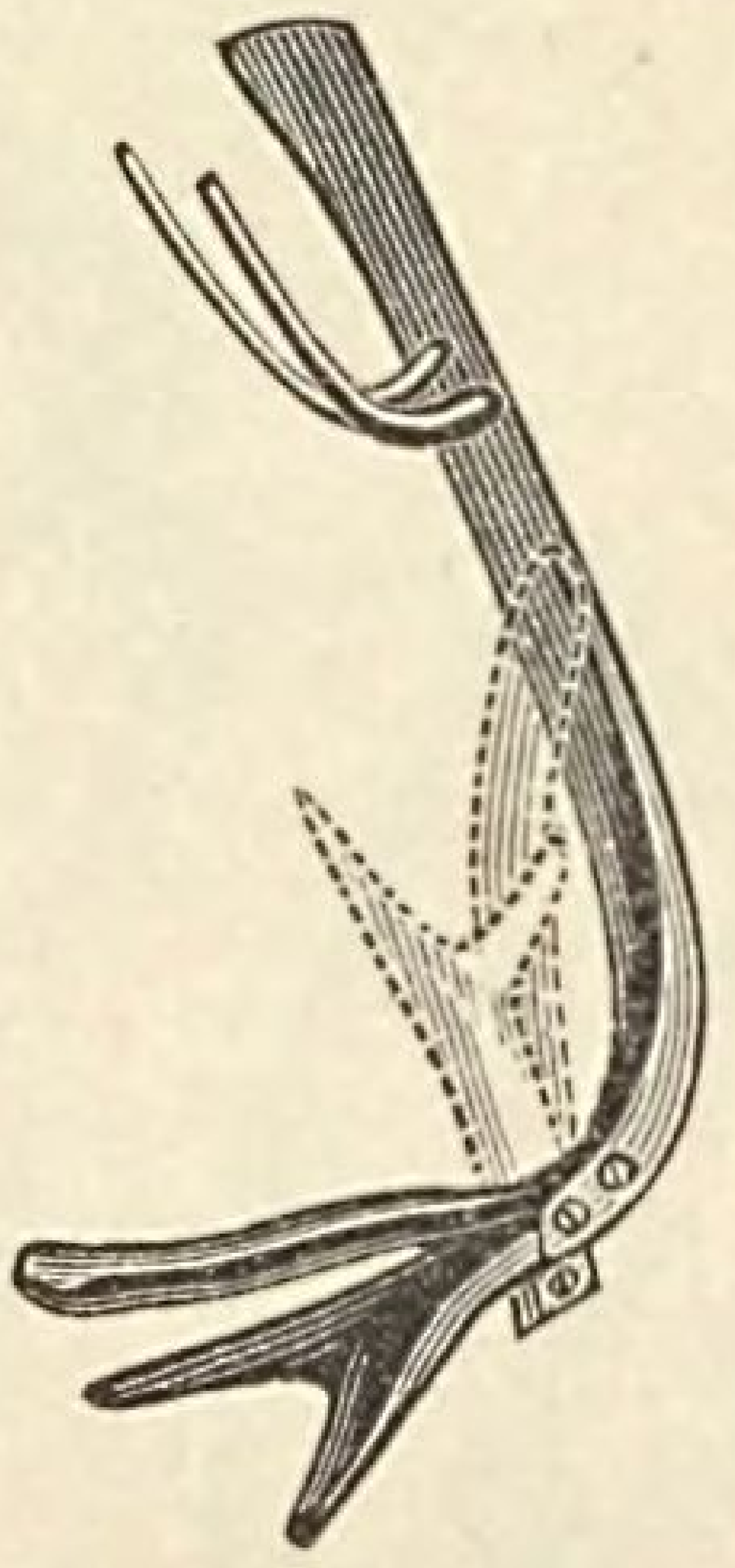

Рис. 3.

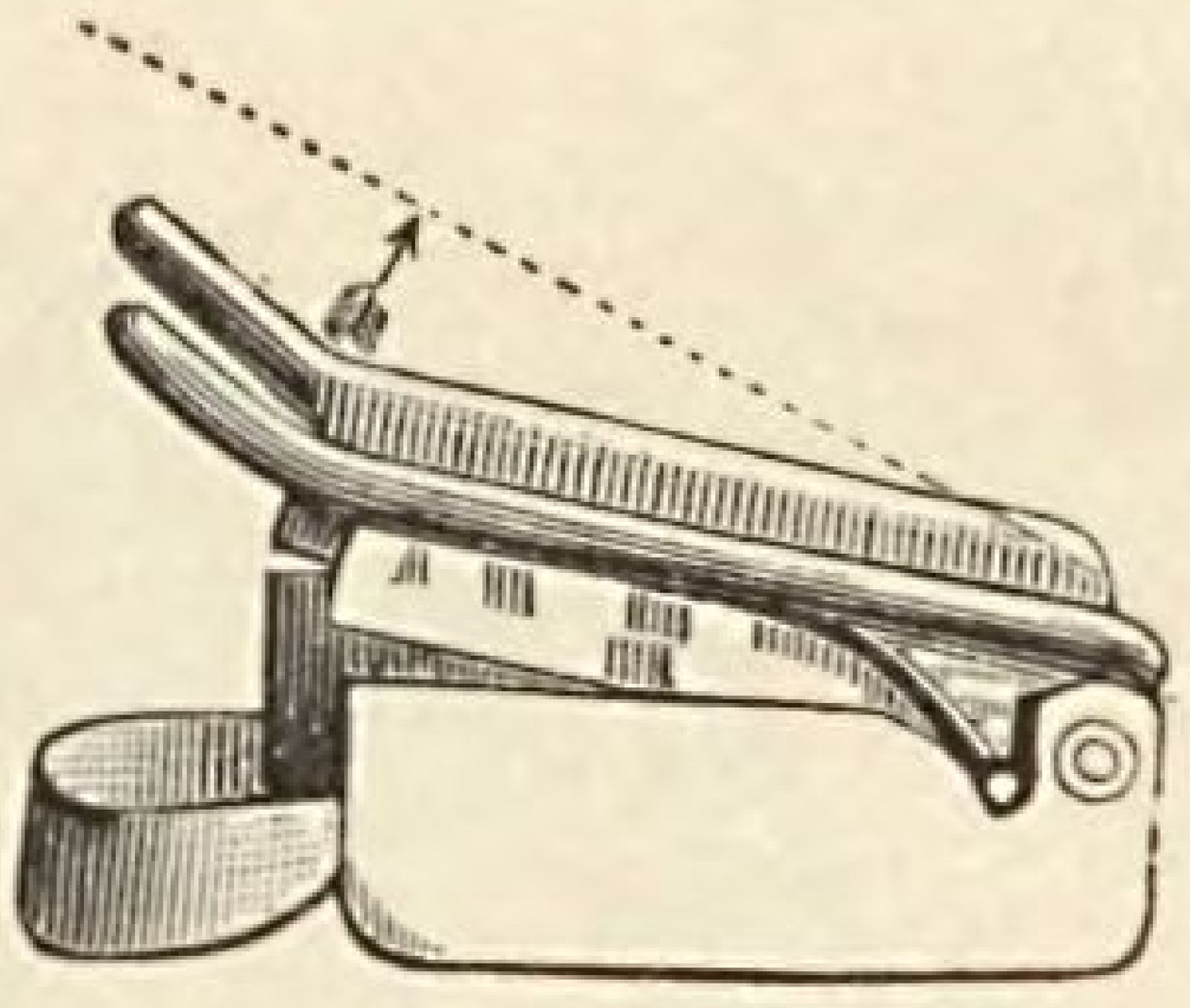

Рис. 4.

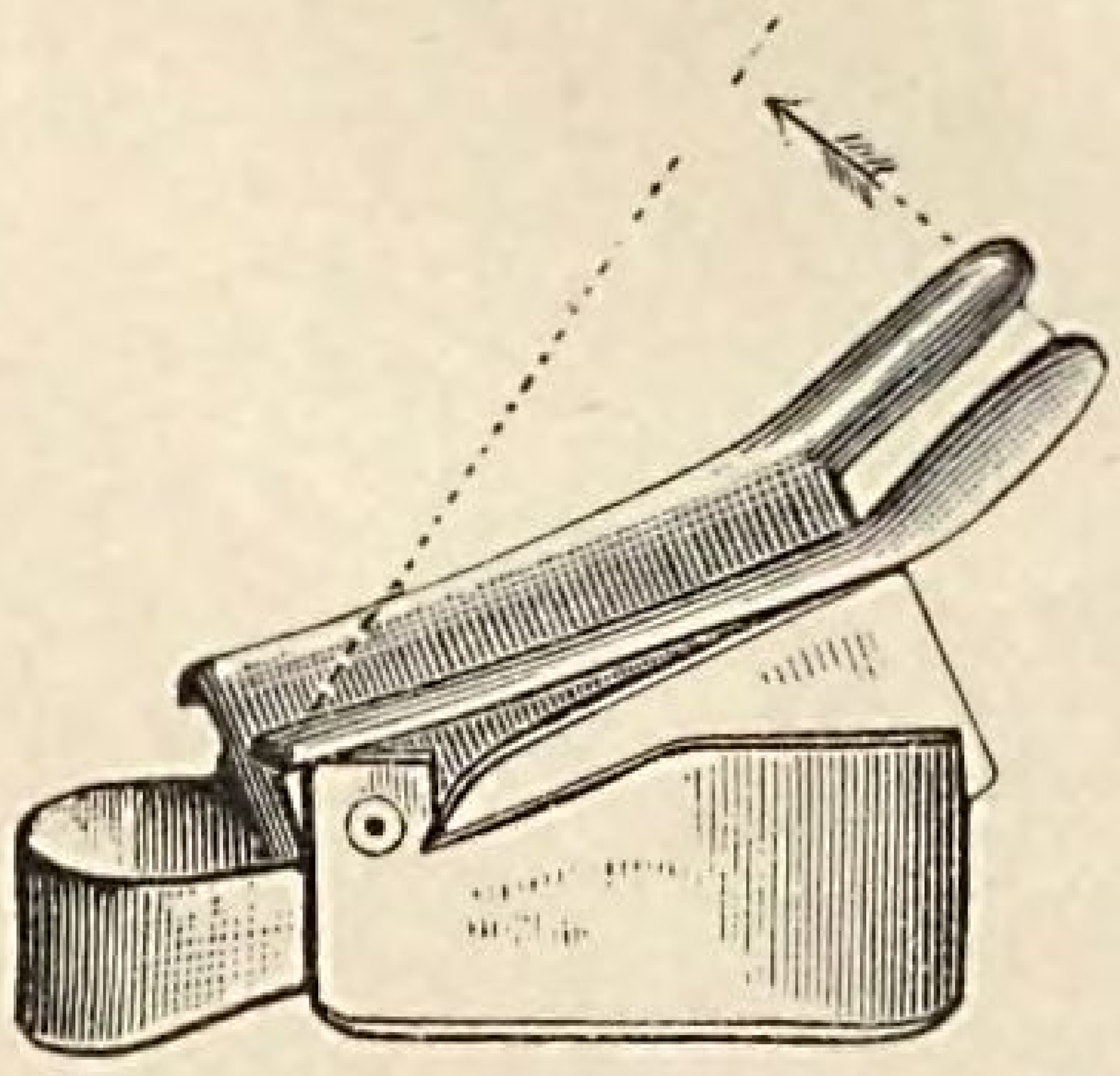

Рис. 5.

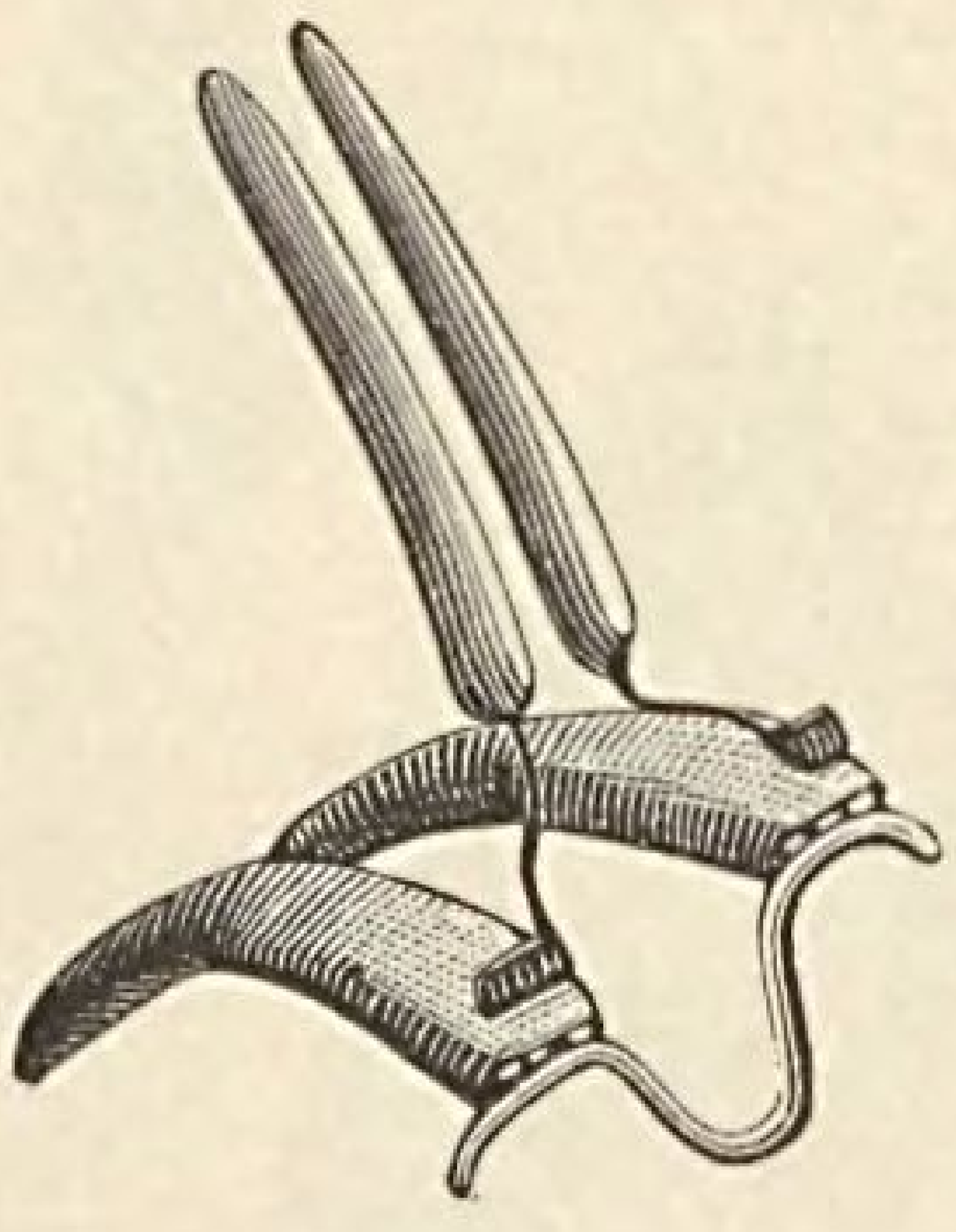

Рис. 6.

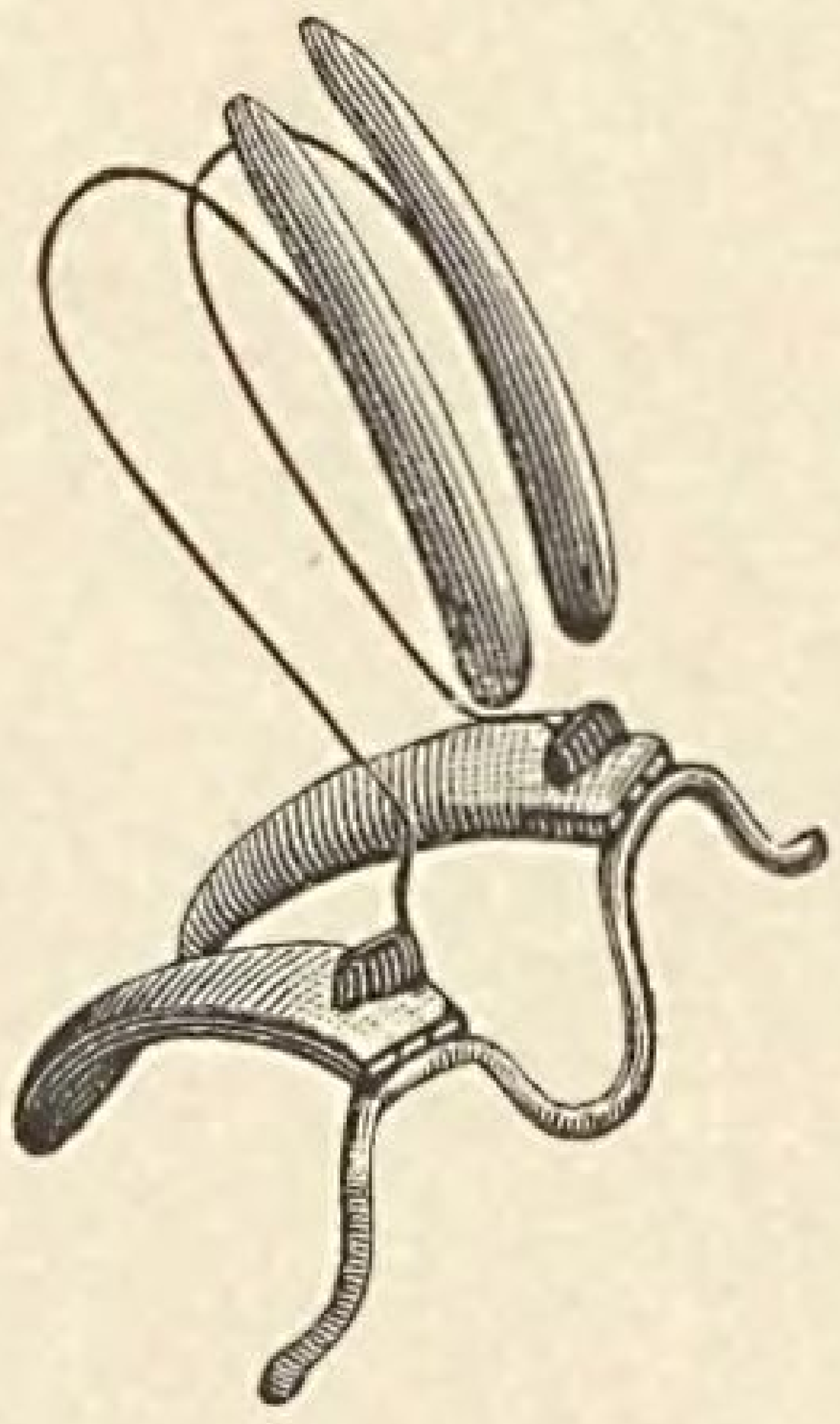

Рис. 7.

Печатано въ типографіи Г. М. Вечеслава. Грав. Н. Гусевъ и А. Михайловъ.

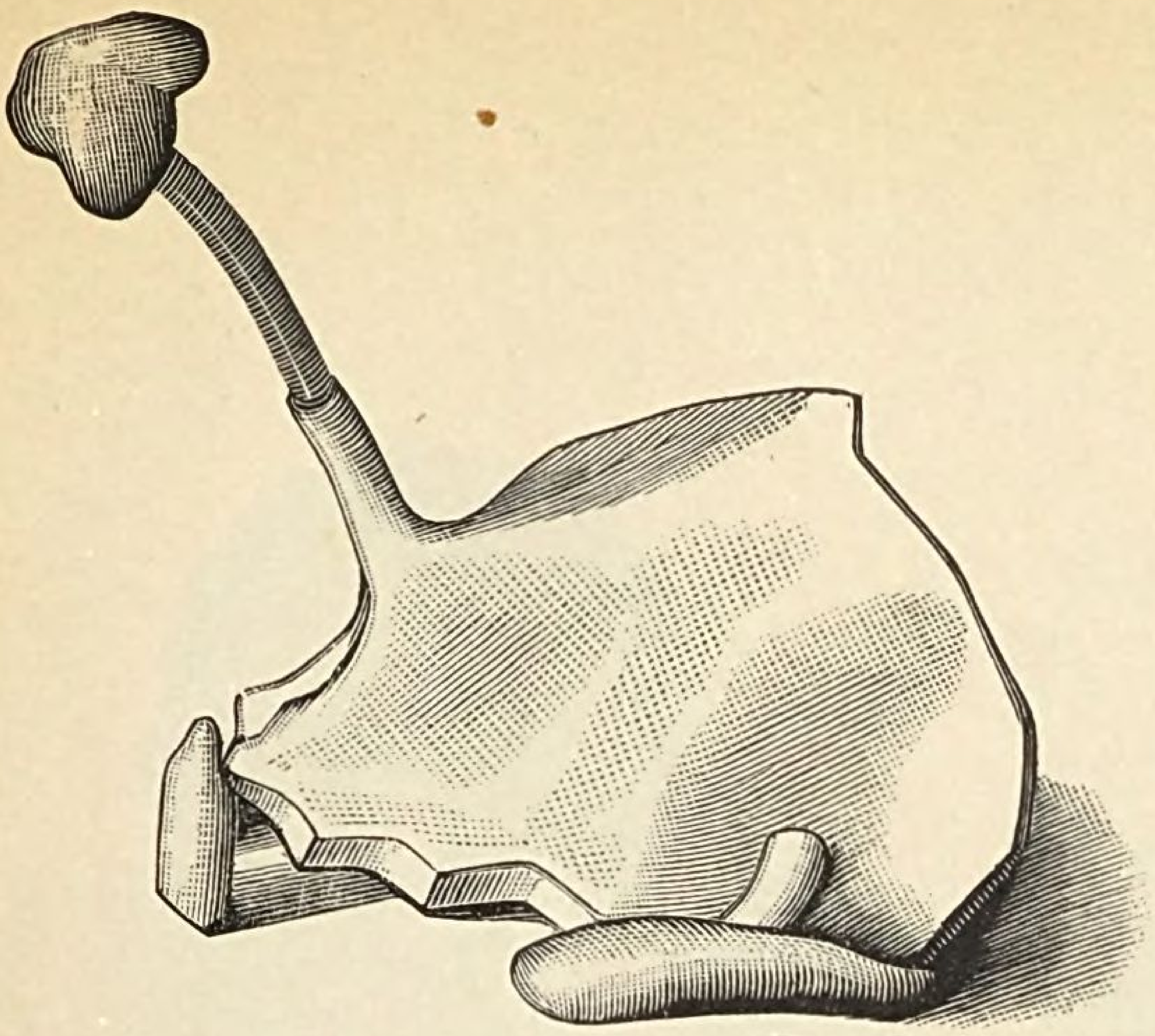

Рис. 8.

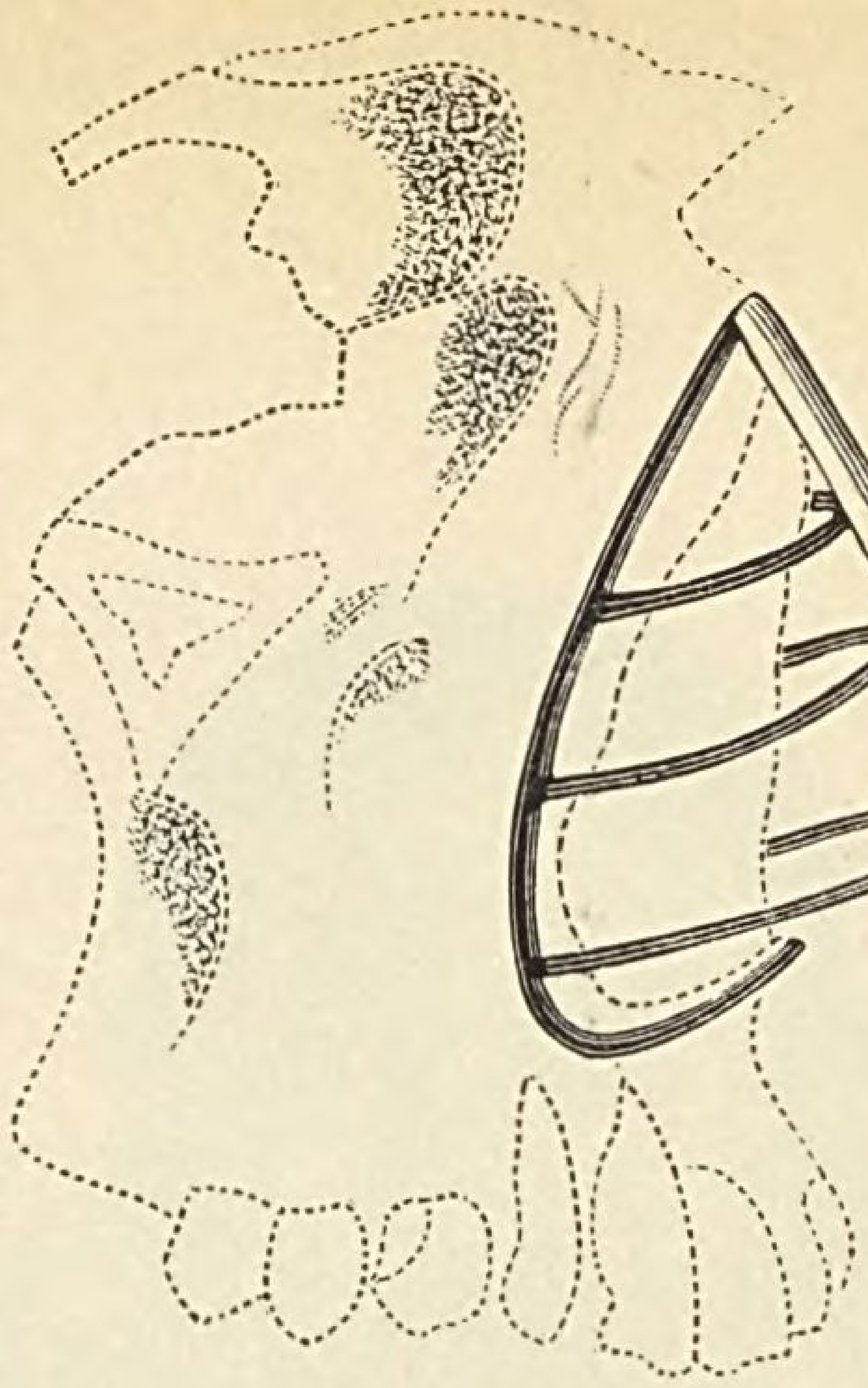

Рис. 10.

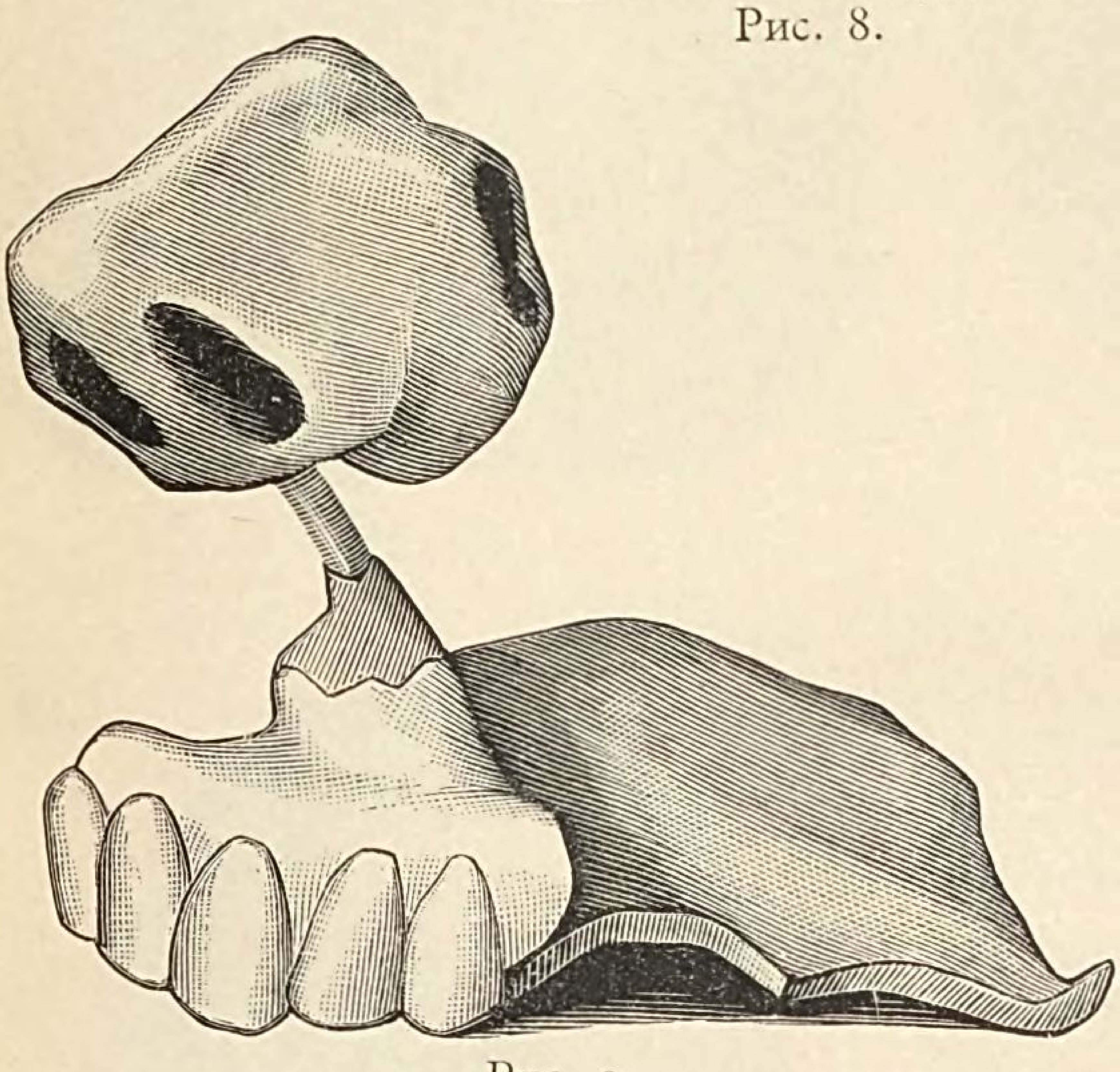

Рис. 9.

Рис. 11.

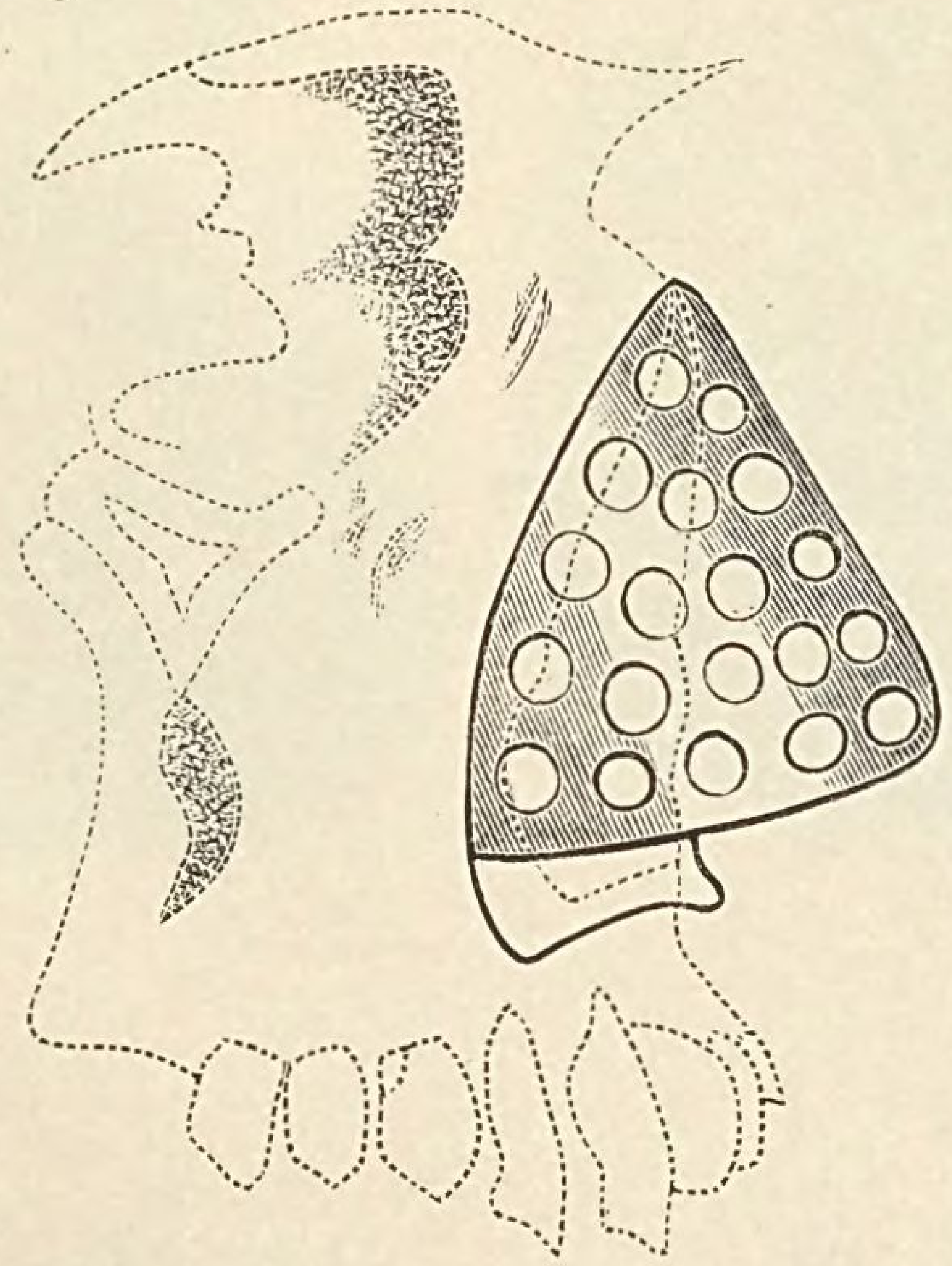

Рис. 12.

Печ. въ тип. Вечеслава.

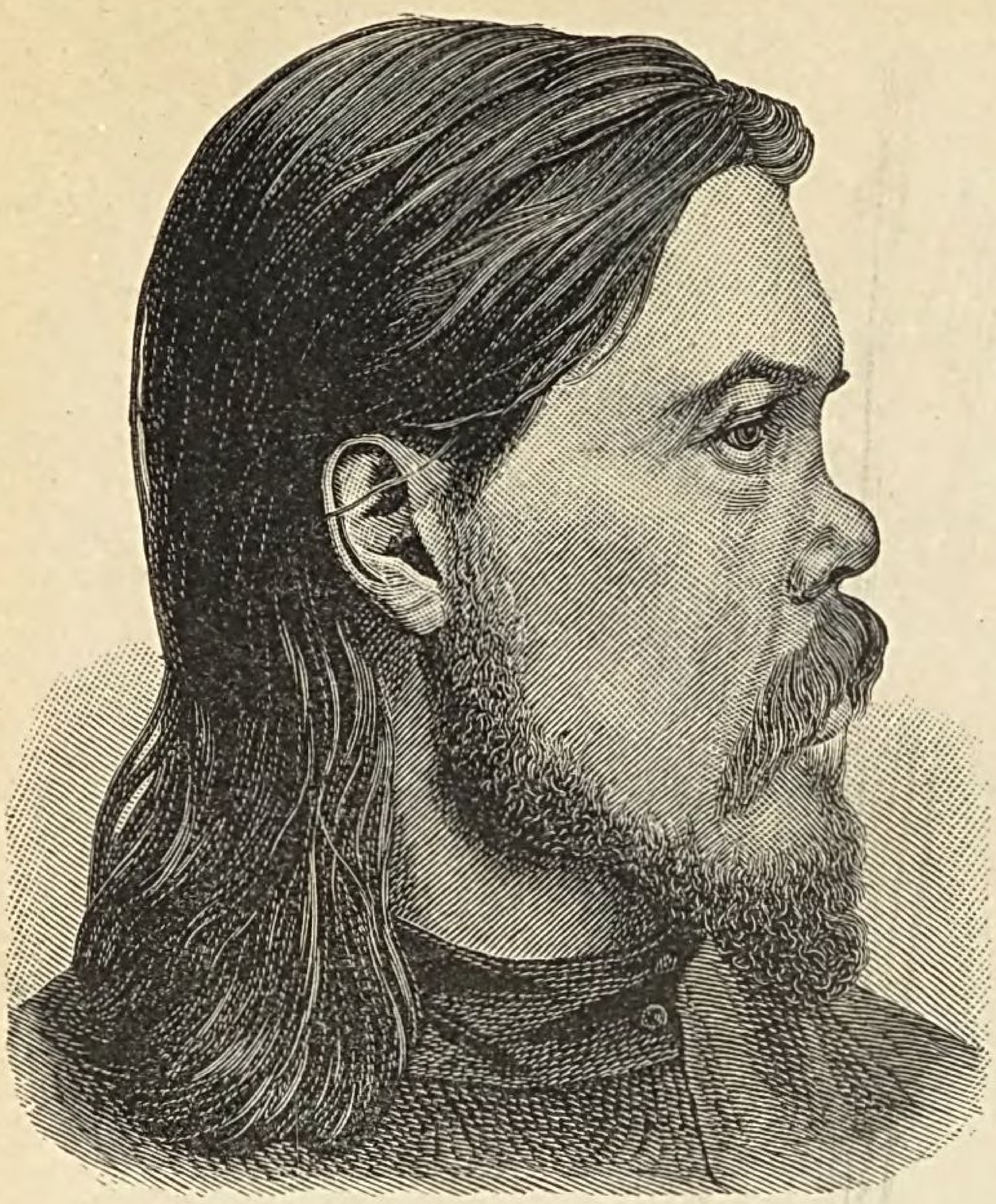

Рис. 25.

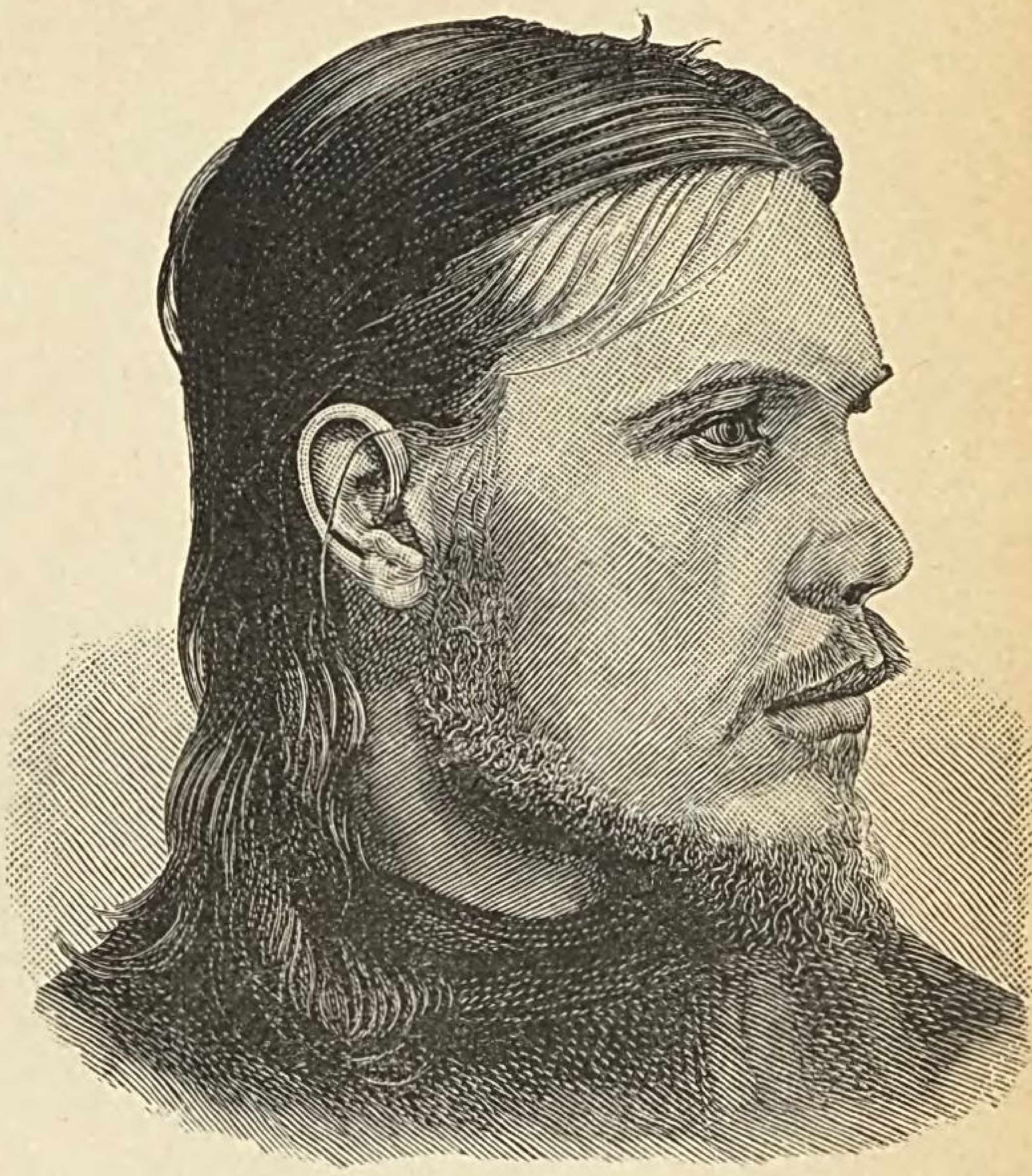

Рис. 26.

Рис. 27.



Рис. 28.

Печатано въ типографіи Г. М. Вечеслава. Грав. Н. Гусевъ и А. Михайловъ.

Vögl

Vögl

BSB Bayerische StaatsBibliothek
MDZ Münchener DigitalisierungsZentrum Digitale Bibliothek

Krasin, M. M.

Rinoplastika s solotoju stropilkoju (Aus der chirurgischen Spital-Klinik
des k. Universität zu Kasan)

Kasan 1893

Chir. 153 i
urn:nbn:de:bvb:12-bsb11583152-4